DEM. THEODORESCU

MIC ATLAS DE ANATOMIA OMULUI

@RoLibris 2013

Oklahoma 2013

Oklahoma 2013

@RedAbaris 2013

Dr. docent DEM. THEODORESCU
Conferențiar universitar

MIC ATLAS DE ANATOMIA OMULUI

– Ediția a II-a, revizuită –

EDITURA DIDACTICĂ ȘI PEDAGOGICĂ – BUCUREȘTI, 1982

Control ştiinţific:
Prof. univ. dr. ARMAND ANDRONESCU

Redactor:
prof. gr. I. VICTORIA HRISTU

Ilustraţii:
VIOLETA SALCHER

Tehnoredactare şi machetare:
ION TEODORESCU

Aranjarea textelor pe ilustraţii:
ION HACIK

Coperta şi supracoperta:
NICOLAE SÎRBU

Digitized 2013

CUVÎNT ÎNAINTE

Privit în general, organismul omului este alcătuit dintr-un complex de celule, organe, sisteme şi aparate, care formează un tot unitar.

Organismul omenesc cuprinde:

I. Aparatul de susţinere şi mişcare (J u n g h a n s) compus din sistemele: *osos, articular* şi *muscular.*

II. Aparatul de transport al materiei (B r a u s) cuprinde *aparatul cardiovascular* şi *sistemul nervos periferic;* primul vehiculează oxigenul spre ţesuturi, substanţele nutritive şi produsele de dezasimilaţie ce trebuie eliminate iar al doilea, stimulurile nervoase (biocurenţi).

III. Aparatul de import al materiei (F r. I. R a i n e r), care asigură introducerea în organism a oxigenului prin respiraţie şi a hranei prin nutriţie, cuprinde două aparate: *aparatul respirator* şi *aparatul digestiv* (canalul digestiv cu glandele anexe).

IV. Aparatul de eliminare a materiei (I. T h. R i g a) este format din: *aparatul urinar* şi *aparatul genital.*

V. Aparatul de corelaţie al organismului (B e t h e) uneşte intim componentele sale într-o entitate individuală, şi anume: partea somotică şi partea viscerală; se subdivide în următoarele sisteme: 1. *sistemul glandular,* subdivizat la rîndul său în: *sistemul hematopoetic* ce reface elementele sanguine şi *sistemul endocrin* ce produce hormonii, mesagerii chimici de legătură între componentele organismului; 2. *sistemul nervos central* alcătuit din măduva spinării şi encefal, comandă întreaga activitate individuală, integrînd-o ca entitate în mediul intern şi extern.

Reprezentarea concretă a alcătuirii ca şi a morfologiei corpului omenesc, studiul structurii ca şi al funcţiilor principale ale organismului, constituie numai o fază premergătoare şi indispensabilă a studiului complex al anatomiei. De aceea, pentru edificarea unei gîndiri anatomice sînt absolut necesare o serie de cunoştinţe anatomice de bază, un inventar al acestora. Pentru însuşirea acestor noţiuni elementare s-a recurs totdeauna la rezumate, schiţe, dar mai ales la metoda formulelor mnemotehnice (asociaţii de idei) spre a elimina confuziile şi a fixa denumirile. Formaţiunile anatomice, pentru a putea fi învăţate, trebuie să fie *văzute în spaţiu ca prin transparenţă.*

Tipărirea acestei ediţii revizuite se bucură de o prezentare grafică mult mai îngrijită. Toate figurile sînt executate din nou şi colorate după normele clasice; au fost adăugate figuri noi, de interes general. A fost revizuit textul şi adăugate noi capitole.

©RedAbaris 2013

În ce privește nomenclatura anatomică, ea a fost revizuită și adaptată la terminologia de uz internațional, *N. A. P.* (Nomina Anatomica Parisiensis). Pentru întocmirea atlasului, pe lîngă scheme personale, am recurs la *imagini anatomice clasice* modificate, în sensul accesibilizării, din literatura de profil (Callander, Rauber-Kopsch, Pauchet, Gray, Testut, Thoma Ionescu, Repciuc etc.).

Sperăm ca acest atlas să devină un prețios auxiliar în studiul manualelor școlare, adresîndu-se în special elevilor din liceele de profil, cît și acelora care se pregătesc pentru concursul de admitere în învățămîntul superior de specialitate. De asemenea, el poate fi util studenților din institutele de învățămînt superior cît și cadrelor didactice, ca material folosit în cadrul mijloacelor audiovizuale și pentru sprijinul studiului individual.

AUTORUL

OSTEOLOGIE

(fig. 4–37)

Dezvoltarea scheletului se face pe seama ţesutului mezenchimal – de provenienţă mezodermică – mezenchimul scheletogen (sclerotomul), situat în regiunea corzii dorsale a embrionului, iar cel al extremităţilor, din mugurii de la nivelul plăcilor laterale ventrale ale embrionului. Apar întîi tipare de membrane fibroase sau cartilaginoase ale pieselor scheletice, care, prin impregnarea lor cu săruri de calciu, realizează procesul de *osificare*. Aceasta se numeşte *osificare desmală* la piesele cu tipar membranos (oasele feţei şi ale bolţii craniene) şi *osificare condrală* la cele cu tipar cartilaginos (oasele lungi, vertebrele, oasele bazei craniului, ale carpului şi tarsului). Osificarea se face fie la nivelul cartilajului de creştere, realizînd creşterea în lungime a osului, fie la nivelul periostului, realizînd creşterea lui în grosime prin procesele de remaniere constructivă şi distructivă. Centrul de osificare epifizar se opreşte la cartilajul diafizoepifizar, ce ocupă zona intermediară, metafiza.

După configuraţia lor externă, oasele pot fi clasificate în: oase *lungi*, cu canal medular central, prezentînd o *diafiză* (corpul) şi două *epifize* (extremităţi articulare); oase *late*, dezvoltate în suprafaţă, şi oase *scurte*, dezvoltate aproape egal în cele trei dimensiuni, prezentînd, în general, variate detalii de suprafaţă, tuberozităţi, care se pot palpa (anatomia pe viu) sau explora radiologic.

Structura macroscopică a osului este reprezentată de *ţesut osos compact* la periferie şi de *ţesut osos spongios* la extremităţile diafizare şi la epifize, dispus sub formă de lame – travee sau trabecule. Acestea sînt orientate în sensul solicitării osului de către presiune sau rezistenţă la oasele lungi, sau sub formă de *diploe* (ţesut spongios între cele două zone compacte) la oasele late (craniu, stern).

Microscopic, ţesutul osos este reprezentat de lamele osoase dispuse concentric în jurul unui canalicul vascular – *canalicul Havers* – (sistemul Haversian), formînd o unitate morfofuncţională a osului: *osteon* (3–15 pe mm^2 – R e p c i u c), mai dese în osul compact decît în cel spongios.

Canalul medular diafizar şi areolele spongioase sînt sediul măduvei osoase. *Măduva roşie hematogenă*, activă la început, este treptat înlocuită de *măduva galbenă*, mai ales în oasele lungi, persistînd la adult doar în vertebre, stern şi coaste. Aceasta, la rîndul ei, este înlocuită treptat, la vîrste înaintate, de *măduva cenuşie scleroasă*.

©RevAbaris 2013

Metabolismul osului normal este reglat neuroendocrin de funcţia lobului anterior al hipofizei (hormonul somatotrop de creştere) care controlează glandele paratiroide (parathormon), asigurînd astfel în organism echilibrul fosfocalcic. Procesele constructive ca şi de resorbţie ale osului (procesul de remaniere osoasă) mai sînt influenţate de *enzime* (fosfataza) ca şi de *vitamine* (C şi D_2).

Scheletul este alcătuit din oase grupate pe regiuni, formînd elementele de susţinere şi de protecţie ale diverselor aparate: *scheletul axial*, format din craniu şi coloana vertebrală, şi *scheletul toracic* şi al *membrelor:* superior şi inferior.

SCHELETUL CAPULUI este format din oasele cutiei craniene – *neurocraniu* – şi oasele masivului facial – *viscerocraniu*.

Neurocraniul sau craniul cerebral este alcătuit din opt oase. Patru neperechi: frontalul, etmoidul, sfenoidul şi occipitalul şi patru perechi: două parietale şi două temporale, fiecare cu detalii caracteristice.

Viscerocraniul sau splanhnocraniul este alcătuit din 14 oase, dintre care două neperechi: vomerul şi mandibula şi şase perechi: maxilar, zigomatic, nazal, lacrimal, palatin şi conca nazală inferioară.

SCHELETUL TRUNCHIULUI este format din piesele osoase ale coloanei vertebrale, toracelui şi bazinului osos (pelvisul).

Coloana vertebrală este formată din 33–34 vertebre suprapuse, avînd fiecare caracteristici speciale. Pe regiuni, se disting 7 vertebre cervicale, 12 vertebre toracale, 5 vertebre lombare, 5 vertebre sacrale sudate într-un singur os – osul sacru – şi 4 sau 5 vertebre involuate şi sudate între ele, formînd osul coccis.

Scheletul toracelui, o componentă a scheletului trunchiului, este format din coloana toracală, de care se articulează cele 12 perechi de coaste: primele 7 perechi de *coaste adevărate*, 5 perechi de *coaste false*, dintre care 2 perechi sînt *coaste flotante*. Acestea, la rîndul lor, se articulează de piesa anterioară şi mediană – sternul – prin intermediul cartilajelor costale, exceptînd coastele flotante (XI–XII).

Scheletul bazinului osos cuprinde centura pelvină, formată din cele două oase coxale, articulate posterior cu osul sacru (articulaţia sacroiliacă), iar anterior articulate între ele prin simfiza pubiană. Bazinul (pelvisul) încheie terminal cavitatea trunchiului. Osul coxal este format prin sudarea la pubertate a trei piese osoase: ilium, ischium şi pubis, unite prin cartilajul în Y, menajînd între ele şi inferior gaura obturată, închisă de membrana obturatoare. Prin faţa lor internă contribuie la constituirea foselor iliace şi a strîmtorii superioare a bazinului, care formează limita între bazinul mare (pelvis major) şi micul bazin (pelvis minor). Pe faţa lor externă şi central se află o cavitate scobită prin care se face articulaţia cu capul femural: cavitatea cotiloidă *(acetabulum)*.

SCHELETUL MEMBRULUI SUPERIOR (membrul toracic) este alcătuit din piese osoase proprii fiecărui segment.

Umărul este format din oasele centurii toracale (scapulare): clavicula, care fixează membrul superior de torace (articulaţia sternoclaviculară) şi scapula (omoplatul), os plat de formă triunghiulară. Scapula se mulează cu faţa sa anterioară pe faţa posterioară şi superioară a toracelui (unghiul său inferior corespunde coastei a VII-a) şi se articulează cu capul humeral prin intermediul cavităţii glenoide.

Braţul, prin osul humerus, se leagă prin extremitatea sa distală (articulaţia cotului) cu **antebraţul** care prezintă lateral osul radius, iar medial osul ulna, în poziţia de supinaţie a mîinii. Acestea, prin extremitatea lor

distală, se articulează cu oasele mîinii. Unele formează **masivul carpian** compus din două rînduri a cîte patru oase mici. Rîndul proximal este format din oasele: scafoid, semilunar, piramidal (tricustru) şi piziform, iar rîndul distal din: trapez, trapezoid, osul mare (osul capitat) şi osul cu cîrlig (hamat). Altele formează cinci colonete: **oasele metacarpiene** (I–V) şi **falangele digitale.** În afară de police (degetul mare) care are numai două falange, toate celelalte au cîte trei: falanga I sau falanga proximală, falanga a II-a, medie sau falangină, şi falanga a III-a, distală, ungheală sau falangetă.

SCHELETUL MEMBRULUI INFERIOR (membrul pelvin) este alcătuit din trei segmente. **Coapsa** cu osul femur, a cărei extremitate proximală prezintă gîtul (colul) şi capul femural prin care se articulează cu osul coxal. Prin extremitotea sa distală ia parte la formarea articulaţiei genunchiului, care este protejată anterior de un os mic şi plat: patela (rotula). **Gamba** al cărei schelet este format din două oase: tibia, dispusă în plan medial – prezentînd platoul tibial şi o diafiză mai voluminoasă – şi fibula, dispus în plan lateral, ambele articulate între ele la cele două extremităţi. Prin extremitatea lor distală, cleştele tibiofibular sau scoaba tibiofibulară, ia parte la formarea articulaţiei tibiotarsiene (talocrurală), ce corespunde gleznei. **Piciorul** este alcătuit din 26 de oase care corespund celor trei segmente: tars, metatars şi degete. **Tarsul** este format din şapte oase dispuse în două rînduri: unul posterior, alcătuit din talus şi calcaneu şi un alt rînd, anterior, din osul navicular, cuboid şi cele trei cuneiforme (I–III) corespunzătoare primelor trei degete. **Oasele metatarsiene** (I–V) se articulează cu degetele corespunzătoare formate fiecare din cîte trei falange: I, proximală, a II-a medie şi a III-a distală, exceptînd degetul mare (halucele) care prezintă numai două falange.

Scheletul, articulat în general, reprezintă pentru organismul omului componenta pasivă a aparatului de locomoţie (l a g n o v).

ARTROLOGIE

(fig. 38–45)

Contactul dintre două capete osoase, cu sau fără mişcare între ele, împreună cu toate elementele ce le înconjură, formează o *articulaţie*. Clasificarea acestor articulaţii, pentru studiu, se face fie în funcţie de forma lor, fie în funcţie de mişcările de la nivelul extremităţilor osoase sau de formaţiunile interpuse ce le unesc. După forma lor, articulaţiile mobile pot fi: articulaţii *sferice*, formate dintr-un cap articular sferoid şi o cavitate articulară, ca în articulaţia coxofemurală sau în cea scapulohumerală; *condiliene*, reprezentate de un condil şi o cavitate glenoidă, ca în articulaţia temporomandibulară; *trohleene* (ginglim transversal, ca o balama), formată dintr-o trohlee (scripete sau mosorel) şi o suprafaţă corespunzătoare scobită, ca în articulaţia cotului sau cea talocrurală; articulaţii *cilindrice*, *trohoide* (ginglim longitudinal), ca în articulaţia radioulnară proximală (cot) unde un os cilindric – radiusul – se roteşte într-un inel osteofibros; articulaţii *în şa*, prin îmbucătură, ca în articulaţia carpometacarpiană, şi articulaţii *planiforme*, ca la oasele carpiene.

In raport cu mişcările ce se efectuează în articulaţii, ca şi cu modalitatea şi mijloacele de unire ale oaselor ce le formează, ele se clasifică în: *sinartroze*, articulaţii imobile sau fixe, *amfiartroze* sau articulaţii semimobile şi *diartroze*, articulaţii cu diferite grade de mobilitate.

După ţesutul care face legătura dintre capetele osoase în cadrul sinartrozelor, deosebim: **a.** *sinfibrozele*, cu ţesut fibros interpus, ca la oasele cranului, numite *suturi* (dinţate, scuamoase şi armonice sau plane) sau *gomfoză*, ca la articulaţia fibroasă dintre dinte şi alveolă; **b.** *sincondrozele*, cu interpunere de ţesut cartilaginos, ca în articulaţiile sternacondrocostale şi **c.** *sinostozele*, produse la vîrsta adultă prin osificarea ţesutului interpus (ca la sacru).

Amfiartrozele, articulaţii semimobile, sînt specifice articulaţiilor dintre corpurile vertebrale, care se realizează prin intermediul unui disc intervertebral. Acesta este format din două porţiuni, şi anume: una periferică sub formă de inel fibros şi una centrală, nucleul pulpos. Un alt exemplu ni-l oferă simfiza pubiană şi cea sacroiliacă, cu interpunerea unui fibrocartilaj între suprafeţele articulare.

Diartrozele (juncturi sinoviale) sînt articulaţii complexe, care, pe lîngă suprafeţele articulare, prezintă o cavitate articulară şi mijloace de unire şi de alunecare. Ele cuprind o serie de elemente comune tuturor articulaţiilor. *Suprafeţele articulare* sînt netede şi de forme variate (sferice, can-

cave, trohleare etc.) în raport cu mișcările ce se efectuează în articulație. Ele sînt acoperite pînă la marginile lor de un *cartilaj hialin*, cu important rol de amortizor în mecanica articulației. Acolo unde suprafețele articulare nu concordă perfect sau unde există nevoia unei măriri a suprafeței articulare, apar niște formațiuni fibrocartilaginoase sub forma unui *disc* intraarticular, ca la articulația temporomandibulară, sub forma unui *menisc* intraarticular, ca la articulația genunchiului, sau sub forma unui *burelet glenoidian (labrum glenoidale)*, ca la cavitatea glenoidă a scapulei sau cavitatea cotiloidă a coxalului, se întregește suprafața articulară concavă. *Capsula articulară* este reprezentată de un manșon fibros inserat pe marginile suprafețelor articulare, avînd rolul de a menține suprafețele articulare în contact, ca și de a limita în interior *cavitatea articulară*, care este de fapt un spațiu virtual. Capsula articulară fibroasă este căptușită pe fața sa internă de o *membrană sinovială*. Aceasta secretă un lichid viscos, numit *sinovie* (ca albușul de ou), cu rol important în alunecarea suprafețelor articulare. Uneori sinoviala trimite în afara spațiului articular prelungiri externe sub formă de funduri de sac sau prelungiri interne sub formă de vilozități sinoviale. Fața externă a capsulei articulare este întărită de o serie de formațiuni fibroase, lame sau cordoane, numite *ligamente capsulare*, dispuse în jurul articulației. În afara acestora, la unele articulații există *ligamente interosoase* intracapsulare, dar extrasinoviale, separate de cavitatea articulară prin membrana sinovială care le căptușește, ca la nivelul ligamentelor încrucișate ale articulației genunchiului sau al ligamentului rotund din articulația coxofemurală. Un alt element atît activ cît și pasiv de la nivelul unei articulații este reprezentat de către *mușchii* și *tendoanele* învecinate articulației. Acestea, prin tonusul lor, au un rol important în menținerea contactului dintre suprafețele articulare. Din punct de vedere funcțional, ca și în raport cu gradul de libertate al mobilității articulare, diartrozele se pot clasifica în *articulații uniaxiale*, cu axa de rotație dispusă într-un singur sens transversal, vertical sau oblic, articulații *biaxiale* sau *tri* și *pluriaxiale*, cu cel mai mare grad de mobilitate (articulații universale – enartroze).

După schema de mai sus, din punct de vedere topografic putem deosebi: articulațiile capului, articulațiile coloanei vertebrale, ale toracelui și bazinului, ca și articulațiile membrelor.

MIOLOGIE

(fig. 46–63)

Miologia se ocupă cu studiul morfofuncțional al țesutului muscular. El cuprinde în totalitate *sistemul muscular*, adaptat funcției de contracție, reprezentînd astfel organele active ale mișcării.

După așezarea lor, mușchii se clasifică în mușchi *scheletici* sau *somatici* și mușchi *viscerali*. Mușchii scheletici reprezintă 40–50% din greutatea corpului. Sînt în număr foarte mare (peste 500) și răspund la solicitările noastre, fiind prin aceasta mușchi voluntari. Mușchii viscerali reprezintă grupa de mușchi involuntari, situați la nivelul organelor interne și dispuși sub formă de tunici circulare sau longitudinale, în special la organele cavitare. Deci, în raport de particularitățile lor funcționale și mai ales structurale, mușchii se pot diferenția în mușchi *striați* (cei scheletici), mușchi *netezi* (cei viscerali) și *mușchiul cardiac*, cu o individualitate morfofuncțională specifică și bine conturată: striat reticulat, intermediar între cele două grupe.

MUȘCHII SCHELETICI sînt alcătuiți dintr-un corp și două capete de inserție, care după forma mușchiului pot fi tendoane sau aponevroze de inserție (tendoane late). În raport cu forma lor, mușchii pot fi grupați în: mușchi *lungi*, *lați*, *scurți* și *circulari*. Mușchii lungi se află în special la nivelul membrelor; sînt fuziformi, trec peste una sau două articulații și efectuează prin contracția lor mișcări ample. Mușchii lați iau parte mai ales la alcătuirea pereților cavităților trunchiului. Mușchii scurți se întîlnesc în cea mai mare parte la nivelul coloanei vertebrale. Mușchii circulari — orbiculari — se întîlnesc la nivelul buzelor sau al pleoapelor, iar la nivelul organelor interne, sub formă de sfincțere (striate și netede).

STRUCTURA MUȘCHILOR SCHELETICI. Unitatea structurală a mușchiului striat este reprezentată prin *fibra musculară striată*, o celulă gigantă, multinucleată, lungă de 5 pînă la 12 cm (un plasmodiu). La rîndul său, fibra musculară striată este alcătuită din numeroase *miofibrile* (elementul contractil al fibrei musculare), dispuse longitudinal, cu o structură complexă. La microscopul electronic, miofibrilele apar formate din *miofilamente* (proteine contractile), constituite dintr-un număr de segmente numite *sarcomere*. În interiorul acestora se observă o alternanță de *discuri clare* (izotrope), formate din miofilamente subțiri de actină și *discuri întunecate* (anizotrope), din filamente mai groase de miozină, dispoziție ce-i conferă mușchiului aspectul microscopic de fibră striată transversal. Fibrele musculare sînt învelite într-o teacă fină conjunctivă, numită *endomisium*,

și se grupează în fascicule primare acoperite de *perimisium intern* și apoi secundare, cuprinse într-o altă teacă conjunctivă, numită *perimisium extern* (epimisium), peste care trece fascia de înveliș (fascia musculară). O bogată rețea vasculară se capilarizează în jurul fibrelor musculare, asigurînd astfel o bună vascularizație funcțională.

Inervația mușchiului (motorie, senzitivă și vegetativă) este asigurată de sistemul nervos, prin plexuri intramusculare. Inervația motorie este realizată de ramificațiile axonice ale neuronului motor, care ia legătura cu fibra musculară prin intermediul unei formațiuni, numită plăcuță motorie. La nivelul acesteia se dezvoltă o substanță chimică — *mediator chimic* (adrenalina sau acetilcolina) — care asigură transmiterea excitației. O fibră nervoasă motorie inervează mai multe fibre musculare, realizînd astfel ceea ce numim o *unitate motorie*. Aceasta poate conține pînă la 600 fibre musculare la mușchii membrelor sau numai 3–6 fibre musculare la mușchii care execută mișcări fine. *Inervația senzitivă* este asigurată de dendritele neuronului senzitiv, care prezintă terminații libere în pereții conjunctivi ai fibrelor sau chiar pe fibra musculară, sub formă de *fusuri neuromusculare*. De asemenea, la nivelul tendonului se găsesc corpusculi sensibili la presiune, baroreceptori Golgi sau Ruffini. De la aceste formațiuni (proprioceptori) pleacă spre scoarța cerebrală stimuli, care informează centrul despre starea mușchiului, iar acesta comandă și conduce reacția mușchiului pe calea unei *conexiuni inverse*, fenomen cunoscut astăzi în cibernetică și denumit *feedback* (inervație inversă sau reaferentare). *Inervația vegetativă* ajunge la mușchi odată cu vascularizația pe calea plexurilor perivasculare. Mușchii mai posedă ca organe ajutătoare — anexe — *fascii musculare* fibroconjunctive de înveliș, *teci fibroase* formînd uneori tendoanelor adevărate tunele osteofibroase căptușite de sinoviale (*teci sinoviale*) care favorizează alunecarea tendoanelor, ca și *burse sinoviale* periarticulare, situate mai ales în jurul articulațiilor.

COMPOZIȚIA CHIMICĂ A MUȘCHILOR. Apa se găsește în proporție de 70–80%, iar reziduul uscat, alcătuit din săruri minerale și substanțe organice, de 20–30%. *Sărurile minerale*, în proporție de 1% sînt reprezentate de compuși anorganici, conținînd *Na, K, Mg* care intervin în procesele contracției musculare, ca și în cele chimice energetice. *Substanțele organice* componente sînt: *azotoase proteice*, ca *miozina*, *actina* și *mioglobina*, și *azotoase neproteice*, ca *acidul adenozintrifosforic* (ATP) și *acidul creatinfosforic* (PC) cu rol în procesele energetice, ca și alți produși metabolici: uree, *acid uric* etc. Ca substanțe organice neazotoase; întîlnim *glucidele* reprezentate prin glicogenul muscular de rezervă și glucoza, și *lipidele* sub formă de fosfolipide și colesterol.

FUNCȚIILE MUȘCHILOR. Pe lîngă funcțiile metabolice și de troficitate ale mușchiului, ei mai posedă anumite proprietăți fundamentale. Printre acestea, notăm: *excitabilitatea* sau proprietatea de a răspunde la excitanți fizici, chimici, termici, ca și la influxul nervos; *extensibilitatea* și *elasticitatea* explică întinderea și revenirea la forma inițială a mușchiului după contracție, și *contractilitatea*, proprietatea mușchiului de a-și schimba forma sau tensiunea, fără a-și modifica volumul, avînd ca rezultat contracția musculară și efectele sale mecanice. Dar, în raport cu gradul de excitație (simplă sau în salve), putem avea variate forme de contracții. Cea mai simplă este *secusa musculară*, ca răspuns la o singură excitație. Dacă excitantul acționează cu o frecvență mai scurtă decît durata secusei, apare o contracție susținută, *contracție tetanică*, ce poate fi completă sau incompletă. Salve de impulsuri slabe, dar continue de la centri nervoși, reali-

zează o contracție permanentă, *contracție tonică* sau *tonusul muscular*. Cînd inserțiile musculare rămîn pe loc, contracția mușchiului fără scurtare se numește *contracție izometrică* (fără un lucru mecanic), ca în menținerea poziției capului. Cînd mușchiul își mișcă una din inserții și realizează un lucru mecanic, cu aceeași forță de contracție, cu aceeași tonicitate, se realizează *contracția izotonică*. În general, durata contracțiilor tetanice este limitată de scăderea forței musculare care marchează apariția oboselii.

Mușchii scheletici pot fi grupați, pentru studiu, după regiunile topografice ale organismului.

MUȘCHII CAPULUI pot fi grupați în mușchii cutanați sau pieloși ai capului și gîtului, denumiți mușchii mimicii, și mușchii masticatori.

Printre pieloși deosebim mușchiul frontal, mușchii auriculari, mușchiul occipital, ca mușchi epicranieni, și la față, mușchiul sprîncenos, mușchiul buccinator, situat în grosimea obrazului și mușchii orbiculari ai ochiului și ai buzelor. De asemenea, mai remarcăm la față elemente musculare mici, ca mușchii: nazal, cu porțiunile sale: *transversă și alară*, *rizorius*, ridicător al buzei superioare și alții, ca platisma (mușchiul pielos al gîtului), care ajunge de la baza gîtului la jumătatea inferioară a feței și comisura buzelor.

Mușchii masticatori sînt reprezentați, pe de o parte, de mușchiul temporal și maseter în plan superficial și pe de altă parte, de mușchii planului profund: pterigoidianul medial și pterigoidianul lateral care reglementează mișcarea de lateralitate și de propulsie a mandibulei, precum și pîntecele anterior al digastricului și milohioidianul.

MUȘCHII GÎTULUI pot fi grupați în mușchi anteriori și laterali ai gîtului și ai cefei (nucali), care se continuă cu mușchii spinării. Mușchii regiunii anterioare și mediane a gîtului sînt împărțiți de osul hioid în două grupe: mușchii regiunii *suprahioidiene*, cu mușchi perechi ca geniohioidianul, milohioidianul, digastricul și stilohioidianul, care alcătuiesc *planșeul bucal*, și mușchii regiunii *subhioidiene*. Aceștia sînt formați din mușchiul sternohioidian sau sternocleidohioidian și mușchiul omohioidian, cuprinși în foița anteriaară a fasciei mijlocii a gîtului, iar sternotiroidianul și tirohioidianul, în foița posterioară a acestei fascii. În planul median și profund al gîtului sînt localizați mușchii prevertebrali: drept anterior al capului, drept lateral al capului, ca și lungul gîtului, acoperiți de fascia profundă a gîtului. Mușchii laterali ai gîtului, acoperiți superficial de platisma, sînt formați din mușchiul sternocleidomastoidian, cel mai important ca volum și funcție, și de mușchii scaleni: anterior, mijlociu și posterior.

MUȘCHII TRUNCHIULUI sînt grupați în cei ai spinării și ai cefei, ai toracelui, ai abdomenului și mușchii perineului, ce închid strîmtoarea inferioară a bazinului.

Mușchii superficiali ai spinării sînt formați din trapez și latissimus dorsi, iar dedesubtul lor, romboidul, micul dințat posterior și superior și micul dințat posterior și inferior. În plan profund sînt situați mușchii autohtoni ai spinării (erectorii trunchiului) sau cei ai jgheaburilor vertebrale, și aceștia dispuși în două planuri. În plan superficial, mușchiul iliocostal, mușchiul iliospinal *(longisimus dorsi)* sau lungul spinării și mușchiul spinal lîngă procesele spinoase, iar în plan profund, mușchii intertransversari și interspinoși, cuprinzînd și mușchii profunzi ai cefei. Aceștia sînt: marele și micul drept posterior al capului, mușchii transversospinoși, cu rol de rotatori și mușchii spinotransversari, acoperiți de mușchiul splenius al capului și splenius al gîtului, ce fac parte din același sistem.

Mușchii toracelui sînt mușchi ai respirației și se împart în mușchi extrinseci și intrinseci ai toracelui.

Mușchii extrinseci sînt marele pectoral și micul pectoral situat dedesubtul lui și marele dințat *(serratus)* anterior. Din grupa celor intrinseci fac parte mușchii intercostali externi și interni, precum și mușchi de mică importanță, subcostali și supracostali. Limita inferioară a toracelui este marcată de mușchiul diafragm, mușchi plat sub formă de cupolă cu concavitatea în jos. El este alcătuit dintr-o porțiune centrală, fibroasă, în formă de frunză de trifoi — *centrul tendinos* — și o porțiune periferică musculară, cu inserții anterioare sternale, laterale costale și posterioare sau lombare, formînd stîlpii și arcadele diafragmatice. Între segmentele de inserție sternocostale și cele costolombare există puncte slabe, pe unde se pot produce uneori hernii interne diafragmatice. Diafragma abdominală menajează trei orificii: unul posterior numit *orificiul aortic* prin care trec artera aortă descendentă și canalul toracic limfatic; altul situat înaintea acestuia, numit *orificiul esofagian* prin care trec esofagul și cei doi nervi vagi, ambele orificii delimitate de încrucișarea fibrelor lombare care alcătuiesc stîlpii diafragmatici; *orificiul venei cave inferioare* (caudale) situat la nivelul porțiunii tendinoase drepte. Diafragmul este inervat motor de cei doi nervi frenici, iar senzitiv, de ultimii șase nervi intercostali, și are o acțiune puternică în inspirație, mărind diametrul craniocaudal.

Mușchii abdominali formează peretele ventrolateral al abdomenului și sînt așezați în trei straturi care se unesc anterior pe linia mediană prin încrucișarea fibrelor aponevrotice și formează *linia albă*.

Mușchiul *oblicul extern* este situat în plan superficial și prezintă formațiuni interesante la nivelul inserției sale inferioare: ligamentul inghinal (inelul și canalul inghinal, inelul femural etc.), sediul de predilecție al herniilor inghinoabdominale. Mușchiul *oblicul intern* este situat în plan mijlociu, iar în traiectul său spre linia mediană, întîlnind în partea superioară marginea externă a mușchiului drept abdominal, se dedublează și îi formează *teaca*. Mușchiul *transvers* al abdomenului se află în plan profund. Aponevroza lui de inserție, în partea superioară ia parte la formarea peretelui posterior al tecii dreptului iar fibrele ei inferioare se unesc cu cele corespunzătoare ale oblicului intern și formează împreună *tendonul conjunct*. Mușchiul *drept abdominal* este un mușchi lung, întretăiat de 3—4 intersecții aponevrotice și este situat în teaca proprie menajată de mușchii lați abdominali. Tot în interiorul acestei teci se află mușchiul *piramidal*, un mușchi mic de formă triunghiulară, situat înaintea extremității inferioare a mușchiului drept abdominal.

Mușchii dorsali ai abdomenului sînt reprezentați doar de mușchiul pătrat *lombar*, care închide spațiul aflat între creasta iliacă și ultimele coaste. În partea inferioară, cavitatea abdominală este închisă de două straturi de mușchi: unul profund, formînd diafragma pelvină, constituit din mușchii ridicători anali, mușchiul coccigian și sfincterul anal, iar în plan superficial diafragma urogenitală, formată din *transversul* superficial și cel profund al perineului, ca și mușchiul bulbocavernos și ischiocavernos (mușchii formațiunilor cavernoase erectile ale organelor de copulație), întăriți de *fasciile perineului*.

MUȘCHII EXTREMITĂȚILOR sînt reprezentați de mușchii membrului superior și de cei ai membrului inferior.

Mușchii membrului superior se pot grupa în mai multe regiuni. *Mușchii umărului*, între care deosebim supraspinosul și subspinosul de pe fața posterioară a scapulei, subscapularul de pe fața anterioară a scapu-

lei, rotundul mare şi rotundul mic, acoperiţi de către muşchiul deltoid care formează rotunjimea umărului. *Muşchii braţului* pot fi clasificaţi în: muşchii anteriori, formaţi din bicepsul brahial în plan superficial, cu lunga şi scurta porţiune în partea superioară şi coracobrahialul, şi în plan profund brahialul. Posterior se află tricepsul brahial, cu cele trei capete de origine, vastul medial, vastul lateral şi lunga porţiune a tricepsului. *Muşchii antebraţului* pot fi împărţiţi în trei grupe. *Muşchii anteriori* dispuşi în două straturi: cel superficial, format din rotundul pronator, flexor radial şi flexor ulnar al carpului, palmar lung şi flexor superficial al degetelor, iar cel profund, din flexorul profund al degetelor, lung flexor al policelui şi muşchiul pătratul pronator. Muşchii laterali sînt muşchiul brahioradial, lungul şi scurtul extensor radial al carpului şi muşchiul supinator. Muşchii regiunii posterioare sînt: anconeul, extensorul degetelor, extensorul degetului mic şi extensorul ulnar al carpului în plan superficial, iar în plan profund, supinator, lungul abductor, scurtul şi lungul extensor al policelui, ca şi extensorul indexului. *Muşchii mîinii* sînt reprezentaţi de muşchii eminenţei tenare, lateral (scurt abductor, scurt flexor, opozantul şi adductor al policelui) şi cei ai eminenţei hipotenare medial (palmarul scurt, abductor, flexor şi opozantul degetului mic), iar în regiunea palmară medie, lombricalii şi interosoşii dorsali (4) şi palmari (3).

Tendoanele muşchilor flexori ai degetelor prezintă formaţiuni speciale pentru alunecare: teci *sinoviale*. Acestea sînt: *digitale*, pentru degetele II, III, IV şi *teci digitocarpiene*, pentru degetul mare (police) şi pentru degetul mic. Această ultimă teacă cuprinde la nivelul palmei şi celelalte tendoane flexoare.

Muşchii membrului inferior includ topografic şi *musculatura bazinului*, care este formată din muşchi intrinseci şi muşchi extrinseci.

Muşchii intrinseci alcătuiesc diafragma pelvină şi urogenitală, iar muşchii extrinseci aparţin regiunii iliace (psoasoiliacul), regiunii fesiere (gluteene), marele (superficial), mijlociul şi micul fesier (gluteu), ca şi regiunii profunde de muşchi pelvitrocanterieni (obturatorii, piriformul, gemenii etc.). *Muşchii coapsei* se grupează în trei regiuni. Muşchii regiunii anterioare formaţi din: tensorul fasciei lata, croitorul (sartorius) şi cvadricepsul femural cu cele patru capete de origine: muşchi vaşti (extern, intern şi intermediar) şi dreptul femural. Muşchii regiunii mediale sînt formaţi din gracilis, pectineu şi cei trei adductori: lung adductor (mijlociu), scurt adductor (mic) şi adductorul mare. Muşchii regiunii posterioare ai coapsei sînt bicepsul femural, semitendinosul şi semimembranosul. *Muşchii gambei* se grupează, de asemenea, în trei regiuni. Regiunea anterioară a gambei conţine muşchiul tibial anterior, extensorul lung al degetelor şi extensorul lung al halucelui. În regiunea laterală sînt lungul şi scurtul peronier laterali, iar în regiunea posterioară se găsesc în plan superficial muşchiul triceps sural, format din cei doi gemeni (gastrocnemieni) şi solearul, apoi un muşchi puţin important (plantarul), iar în plan profund, muşchiul popliteu, tibialul posterior, lungul flexor al degetelor şi flexorul lung al halucelui. *Muşchii piciorului* sînt cei ai regiunii dorsale, scurt extensor al degetelor şi scurtul extensor al halucelui, iar muşchii regiunii plantare, muşchi scurţi, sînt grupaţi, de asemenea, în trei regiuni: muşchi plantari mediali, cei laterali şi cei mijlocii, împreună cu lombricalii şi interosoşii. În regiunea plantară medială se află numai trei muşchi: scurtul abductor, scurtul flexor şi adductorul halucelui iar în cea plantară laterală: abductorul şi scurtul flexor al degetului mic.

ANGIOLOGIE

(fig. 64–87)

Angiologia are ca scop studiul organelor la nivelul cărora se efectuează circulaţia sîngelui şi a limfei. Aceste organe realizează în mod armonios aparatul cardiovascular, cunoscut sub numele de aparatul circulator.

Embriologic, din ţesutul mezenchimal al plăcii cardiogene, ia naştere o cavitate pericardică şi două tuburi cardiace care fuzionează curînd într-un tub cardiac unic. Lumenul acestui tub este căptuşit de viitorul endocard, iar spre exterior, mezenchimul va forma muşchiul cardiac (miocardul şi epicardul) din epiteliul sacului mezodermal lateral. Crescînd în lungime în interiorul pericardului, tubul cardiac suferă o serie de curmături, torsiuni şi despărţituri (septuri), modificări în urma cărora, pînă în săptămîna a 7-a, cordul va căpăta aspectul său definitiv.

APARATUL CIRCULATOR SANGUIN este alcătuit dintr-un organ central, principal, care face oficiul de pompă aspiratoare-respingătoare, *inima* sau *cordul,* şi un sistem organizat de canale tubulare, numite vase sanguine, cuprinzînd *artere* şi *vene,* iar între ele o bogată reţea de vase intermediare foarte fine, numite *vase capilare.* Acestea au un rol considerabil în contextul schimburilor nutritive de la nivelul ţesuturilor, în cadrul metabolismului celular prin importul unor materii folositoare organismului şi exportul altora, spre organele de excreţie. Integritatea sistemului circulator condiţionează o bună funcţionalitate a organismului, după cum bolile vasculare scurtează durata de viaţă. În special procesele de *scleroză* cu calcificări ale aparatului vascular, generează în foarte mare măsură îmbătrînirea ţesuturilor. Pe drept cuvînt, prof. L e r i c h e spunea că *„omul are virsta arterelor lui".*

În cadrul aparatului circulator sanguin, notăm existenţa a două circuite deosebite ca funcţionalitate: unul între cord şi pulmon, care asigură oxigenarea sîngelui, reprezentînd *mica circulaţie* — sau circulaţia pulmonară — şi altul între cord, viscere şi periferia organismului, reprezentînd *marea circulaţie* — sau circulaţia generală.

Pentru **circulaţia limfatică** notăm existenţa unui sistem de *capilare limfatice, vase* şi *ganglioni limfatici* cu originea la nivelul lichidului interstiţial al ţesuturilor şi cu mers centripet, prin două trunchiuri colectoare limfatice, spre sistemul venos al marii circulaţii.

Inima (cordul) este un organ cavitar, eminamente muscular, numit muşchiul cardiac sau *miocardul,* căptuşit la interior cu *endocard* şi la exterior de *epicard* şi care se află în continuă şi ritmică activitate. Este situată în

treimea inferioară a mediastinului toracic anterior, sprijinindu-se pe diafragmă şi învelită într-un sac fibros — *sacul pericardic*. Acesta prezintă la exterior *pericardul fibros*, iar în interior *pericardul seros*, care căptuşeşte, pe de o parte, sacul fibros şi formează *foiţa parietală seroasă*, iar apoi se răsfrînge pe inimă şi formează, pe de altă parte, *foiţa viscerală*, denumită *epicard*. Inima are forma unui trunchi de con globulos, cu axul lung îndreptat oblic în jos şi spre stînga, o capacitate medie la adult de 5—600 ml şi o greutate de 250—300 g. Ea prezintă o faţă anterioară (sternocostală), una posterioară (pulmonară) şi alta inferioară (diafragmatică), o bază la care notăm prezenţa vaselor mari, un vîrf (apex) care aparţine ventriculului sting şi care se proiectează în spaţiul al V-lea intercostal sting, înăuntrul mamelonului (la bărbat) şi două margini. Din punct de vedere morfologic, inima este împărţită de un sept longitudinal, în: *inima dreaptă*, conţinînd sînge venos pe care îl trimite în mica circulaţie, şi *inima stîngă*, cu sînge arterial care este trimis pe cale aortică în marea circulaţie. De asemenea, un sept transversal împarte fiecare sector în cîte două cavităţi: una *atrială*, situată spre baza inimii, cu pereţii mai subţiri şi cu o prelungire exterioară — *urechiuşa* sau *auricula*, şi o *cavitate ventriculară*, situată spre vîrful inimii şi cu pereţii mult mai groşi, peretele ventriculului sting fiind mai gros decît dreptul datorită funcţiei sale. La nivelul septului transversal se află orificiile de comunicare atrioventriculare, prevăzute cu cîte un aparat valvular: la stînga *valva bicuspidă (mitrală)* cu două valvule şi la dreapta *valva tricuspidă* cu trei valvule, de vîrful cărora se prind cordajele tendinoase ale muşchilor papilari.

Ventriculul sting mai prezintă un *orificiu* pentru *artera aortă*, prevăzut cu trei valvule semilunare, iar ventriculul drept, un *orificiu* pentru *artera pulmonară*, prevăzut cu trei valvule semilunare. Toate aceste aparate valvulare sînt aşezate în general pe acelaşi plan oblic, denumit *planul ventil al inimii*.

Inima conţine şi un aparat propriu de conducere, format din *ţesutul nodal*, care asigură funcţional automatismul cardiac.

Vasele sanguine care împînzesc organismul se diferenţiază în *artere*, *capilare* şi vene. Arterele sînt vase care conduc sîngele de la inimă spre ţesuturi. Ele prezintă un calibru din ce în ce mai mic spre periferie şi se împart în artere mari sau *trunchiuri arteriale*, *artere mijlocii* şi *artere mici* sau *arteriole*, cu porţiunea terminală, numită *metarteriolă*. Arterele se distribuie organismului prin arborizaţii divergente, furnizînd ramuri *colaterale* şi *terminale*. *Capilarele* formează o reţea foarte fină la nivelul ţesuturilor, realizînd legătura între metarteriolă şi venulă. În afara capilarelor comune se mai descriu capilare *atipice* (fără un perete propriu): *capilarul sinusoid* din ficat şi ganglionii limfatici, *capilarul fenestrat* din glandele endocrine, şi *anastomozele arteriovenoase* directe, *precapilare*, care scurtcircuitează capilarul comun, numite *şunturi*. Venele sînt colectoare convergente ale sîngelui de la periferie spre atriul drept şi se împart în: *venule*, *vene mijlocii* şi *trunchiuri venoase*. Unele dintre vene, în care circulaţia se face în sens opus gravitaţiei (la membre şi la vena cavă inferioară), prezintă în interiar cute valvulare, *vene valvulare*, celelalte fiind *vene avalvulare* (vena cavă superioară, porta şi renala). Venele se distribuie în organism spre trei teritorii: *sistemul venos pulmonar*, *sistemul venos general* (corespunzător celui aortic) şi *sistemul venos portabdominal*.

Aparatul cardiovascular prezintă, în general, o structură asemănătoare, avînd pereţii formaţi din trei tunici principale: o tunică endotelială — *intima*, una musculoelastică — *media* şi una externă — *adventicea*. La artere

se găsește în plus o *membrană elastică internă* între endoteliu și media. La vene, în jumătatea inferioară a corpului și membrele superioare, intima prezintă valvule, iar la cord, tunica medie este foarte dezvoltată, formînd *miocardul.*

Sistemul circulator pulmonar (mica circulație) conduce sîngele venos din ventriculul drept la plămîni, prin trunchiul arterei pulmonare, care se divide în artera pulmonară dreaptă cu trei ramuri lobare și artera pulmonară stîngă cu două ramuri lobare.

Sistemul circulator aortic (marea circulație) conduce sîngele oxigenat din ventriculul stîng, pe calea arterei aorte, în întregul organism.

Artera aortă, la ieșirea din ventriculul stîng, prezintă o umflătură, bulbul aortic, din care pleacă cele două *artere coronare*, dreaptă și stîngă, pentru mușchiul cardiac. În continuare se află aorta *ascendentă*, *arcul sau cirja aortică*, apoi aorta *descendentă*, cu o porțiune toracică pînă la orificiul diafragmatic, și una *abdominală*, pînă la a IV-a, a V-a vertebră lombară, unde emite cele două ramuri terminale: *arterele iliace comune.*

Arcul aortic emite trei colaterale mari: trunchiul brahiocefalic, artera carotidă comună stîngă și artera subclaviculară stîngă, pentru vascularizația capului, gîtului și membrelor superioare. Trunchiul brahiocefalic arterial se bifurcă în artera carotidă comună dreaptă și artera subclaviculară dreaptă. Artera carotidă comună, cu origine diferită în dreapta față de stînga, se bifurcă la nivelul marginii superioare a cartilajului tiroid, în artera carotidă externă și cea internă. Artera carotidă externă dă naștere la șase ramuri colaterale: tiroidiana superioară, linguala, faciala, auriculara posterioară, faringiana ascendentă și occipitala, și două ramuri terminale: temporala superficială și maxilara. Artera carotidă internă nu dă nici o ramură colaterală la nivelul regiunii cervicale. Intră în craniu prin canalul carotidian și irigă creierul și globul ocular prin: artera oftalmică, artera cerebrală anterioară, artera cerebrală medie (silviană), artera coroidiană și comunicanta posterioară, care împreună cu artera cerebrală posterioară (ramură din artera bazilară) realizează cercul arterial descris de Willis (un heptagon), de la baza creierului. Artera subclaviculară, cu origine diferită în dreapta și stînga, emite ramuri pentru encefal, git și umăr: artera vertebrală, care în interiorul craniului se unește cu omonima sa și dă artera bazilară, cerebrala posterioară, apoi artera tiroidiană inferioară, toracică internă, suprascapulară, transversa gîtului și trunchiul costocervical. Artera axilară dă ramuri musculare pentru umăr și se continuă cu artera humerală (brahială). Aceasta se bifurcă la nivelul cotului, dînd artera radială și artera ulnară. La nivelul palmei, artera ulnară și ramura radiopalmară formează arcada palmară superficială, iar radiala cu ramura ulnară profundă formează arcada palmară profundă. Din arcada superficială pornesc arterele digitale palmare comune și arterele digitale palmare proprii.

Aorta toracică dă ramuri parietale (arterele intercostale) și ramuri viscerale pentru esofag, pericard, mediastin și frenice superioare.

Aorta abdominală dă ramuri parietale: artera frenică inferioară și arterele lombare și ramuri viscerale impare: *trunchiul celiac*, format din artera gastrică stîngă, artera hepatică și artera splenică: arterele mezenterică superioară și inferioară și apoi ramuri simetrice: artera suprarenală mijlocie, artera renală și artera testiculară la bărbat și artera ovariană la femeie.

Artera iliacă comună, ramură terminală a aortei, se bifurcă în artera iliacă internă sau hipogastrică, cu ramuri parietale și viscerale și artera iliacă externă, care trecînd pe sub arcada inghinală se continuă cu artera

femurală și asigură circulația membrului inferior. Mai departe, artera femurală trece prin hiatul tendinos al marelui adductor și devine arteră poplitee, care se divide în artera tibială anterioară ce se continuă cu artera dorsală a piciorului și trunchiul tibiofibular, care se continuă cu arterele plantare, arcul plantar și arterele digitale.

Sistemul venos al marii circulații conduce sîngele venos prin cele două sisteme cave — superior și inferior — către atriul drept.

Vena cavă superioară (cranială) colectează sîngele de la cap, gît, membrele superioare și torace, prin cele două trunchiuri brahiocefalice venoase, drept și stîng, care sînt formate la rîndul lor din vena jugulară internă și vena subclaviculară. La acest nivel, în unghiul venos (P i r o g o v) din stînga, se varsă canalul toracic, iar în unghiul drept venos, canalul limfatic drept. Vena jugulară internă colectează sîngele din craniu, din sinusurile venoase ale durei mater și din cele două jugulare superficiale — anterioară și externă. Vena subclavie colectează sîngele de la membrul superior, prin venele profunde satelite arterelor, ca și prin venele superficiale. *Sistemul* venos *azigos* începe prin vena lombară ascendentă dreaptă și se varsă în vena cavă superioară, după ce primește și vena hemiazigos.

Vena cavă inferioară (caudală) colectează sîngele din regiunile subdiafragmatice ale corpului, prin afluenții săi: venele frenice inferioare, lombare, renale, genitale drepte (venele genitale stîngi se varsă în vena renală stîngă) și venele hepatice care continuă sistemul portabdominal.

Sistemul venos *porthepatic* colectează sîngele venos de la nivelul tubului digestiv din regiunea subdiafragmatică, prin venele mezenterică superioară, mezenterică inferioară și vena splenică cu afluenții săi de la stomac, duoden și pancreas, mergînd în sens convergent spre ficat. Pătrunzînd în ficat prin cele două ramuri lobare, vena portă se ramifică segmentelor hepatice și apoi se capilarizează din nou în *capilare sinusoide* din interiorul lobului hepatic, care converg către vena centrolobulară (originea venelor hepatice), realizînd astfel vascularizația funcțională a ficatului.

Vena iliacă comună, formată din iliaca internă și iliaca externă, colectează sîngele venos de la nivelul bazinului și al membrului inferior, prin venele profunde și cele superficiale (vena safenă mare și safenă mică).

SISTEMUL LIMFATIC își are originea la nivelul tuturor țesuturilor printr-o bogată și fină rețea de *capilare limfatice*, pe traiectul cărora se află ganglionii limfatici tributari regiunilor respective. De aici, toate vasele limfatice converg către două trunchiuri colectoare principale: *canalul* (ductul) *toracic* și *ductul limfatic drept*. Ductul limfatic drept, numit și marea venă *limfatică*, colectează limfa din jumătatea dreaptă a capului gîtului, toracelui și a membrului superior drept și se varsă la confluența venei jugulare comune drepte cu vena subclavie dreaptă. Canalul toracic își are originea în cisterna limfatică a lui Pecquet (*cisterna chili*), o dilatație a regiunii inițiale a canalului toracic, situată la nivelul vertebrelor lombare L_2 și L_3. În acest loc sosește limfa colectată de la membrele inferioare și majoritatea organelor din cavitatea abdominală și pereții abdominali. De aici merge ascendent pe latura dreaptă a coloanei, pe o întindere de circa 30 cm, cu diametrul de 3 mm, ocolește coloana și se îndreaptă spre stînga, vărsîndu-și conținutul la confluența dintre vena jugulară comună stîngă și subclaviculara stîngă (P i r o g o v).

În organism se mai află și alte formațiuni limfoide (producătoare de limfocite), cum sînt: pulpa albă a splinei, timusul, amigdalele, ca și foliculii solitari din peretele intestinal, cunoscute sub numele de plăcile Peyer (formațiuni limfoepiteliale).

APARATUL RESPIRATOR

(fig. 88–93)

Aparatul respirator este alcătuit din totalitatea organelor care asigură mecanismul respirației: al ventilației pulmonare, ca și al schimburilor de gaze de la nivelul alveolelor pulmonare – *hematoza*. Acestea sînt: căile respiratorii superioare (cavitățile nazale și faringele), cele inferioare (laringe, trahee și bronhii) și plămînii, ca organe principale ale actului respirator.

Ontogenetic, organele aparatului respirator au o origine comună cu cele ale aparatului digestiv. Căile respiratorii superioare iau naștere din extremitatea cefalică a intestinului primitiv, iar căile respiratorii inferioare și plămînii, din endodermul intestinului anterior, prin mugurele *laringotraheal*. Acest mugure dă naștere laringelui, traheei și celor două bronhii primitive din extremitatea cărora se vor dezvolta cei doi plămîni în sens lateral. Acolo iau naștere și cavitățile pleurale, în care plămînii, în dezvoltareo lor, se acoperă de mezoteliul celomic, ce va do naștere seroaselor respective.

CĂILE RESPIRATORII EXTRAPULMONARE sînt reprezentate de fosele nazale, faringe, laringe, trohee și bronhiile primare.

Nasul și **cavitatea nazală** formează primul segment al acestui aparat. Nasul, formațiunea mediofacială cu caracteristici specifice fiecărui individ și cu dublu rol funcțional (respirator și olfactiv) îmbracă forma unei piramide cu baza în jos. Este alcătuit dintr-un schelet *osteocartilaginas*, compus din oasele nazale, cartilojele laterale, cartilajele aripii nasului (*alare* mari și mici), ca și oltele accesorii, mai mici. La exterior este acoperit de un strat de mușchi superficiali – pieloși – și tegumente, iar la interior, căptușit de mucoosa nazală, cu excepția vestibulului căptușit de tegument. Nasul prezintă o *cavitate nazală* care este împărțită de un perete median *(sept nazal)* în două cavități, numite *fose nazale*. Septul nazal este format din lama perpendiculară a etmoidului și osul vomer (sept osos), care se continuă anterior cu septul cartilaginos, pînă la virful nasului *(apex nasi)*, unde se termină cu septul fibros, mobil.

Fosele nazale comunică cu exteriorul prin două orificii, numite *narine*, iar cu faringele, prin două orificii largi, meaturi *nazofaringiene*, *choane* pe schelet. Fiecare fosă nazală prezintă anterior, în dreptul aripii nozale, un vestibul nozal, prevăzut cu un prag denumit *limen nasi*, peri (vibrise) și glande, și fosa nazală propriu-zisă, ce purifică și umectează aerul inspirat. Fosa nazală are patru pereți, dintre care cel lateral este mai complicat și prezintă trei lame osoose: cornetele (concile) nazale, superior și mijlociu, prelungiri ale osului etmoid, și cel inferior atașat maxilarului ca os inde-

pendent. Dedesubtul lor se formează niște spații numite *meaturi nazale* în care se deschid sinusurile paranazale, cavități accesorii ale foselor nazale. Acestea sînt sinusurile frontale, etmoidale, ale maxilarului și ale sfenoidului. Cavitățile nazale sînt căptușite de o mucoasă foarte bogat vascularizată și impărțită funcțional în două regiuni: una în treimea superioară, *mucoasa olfactivă*, și una în partea inferioară, *mucoasa respiratorie*.

Faringele reprezintă locul de încrucișare a căii respiratorii cu cea digestivă, la care va fi descris.

Laringele, alcătuit dintr-un schelet cartilaginos, îndeplinește funcțional rolul de a proteja calea respiratorie, ca și rolul unui organ al fonației. Este format din unirea a trei cartilaje neperechi: *tiroid, cricoid* și *epiglotă*, și trei cartilaje perechi: *aritenoide, corniculate* și *cuneiforme*, articulate între ele și prezentînd ca mijloace de unire, ligamente și membrane. Laringele posedă două categorii de mușchi: *extrinseci* (sternotiroidianul, tirohioidianul și constrictorul inferior al faringelui) și *intrinseci*, care după acțiunea lor sînt: *dilatatori ai glotei* (cricoaritenoidian posterior), sau *constrictori ai glotei* (cricoaritenoidian lateral, aritenoidian transvers și oblic și tiroaritenoidian) și *tensori ai corzilor vocale* (cricotiroidian și vocal). Laringele este un organ cavitar, căptușit de o mucoasă și prezintă în interior două perechi de plici dispuse anteroposterior. Plicile superioare se numesc *ventriculare* sau falsele coarde vocale, iar cele inferioare, plicile vocale — *coardele vocale propriu-zise*. Cavitatea laringiană se subimparte, în raport cu plicile, în trei etaje: spațiul dintre plicile vocale formează glota sau etajul mijlociu; deasupra se află etajul supraglotic sau *vestibulul laringian*, iar dedesubt, etajul infraglotic, care comunică direct cu traheea. La formarea vocii ia parte *contracția ritmică a mușchiului vocal* care produce vibrațiile coloanei de aer. Calitățile sunetului: intensitate, înălțime, timbru, sînt în raport de amplitudinea și numărul vibrațiilor ca și de integritatea aparatului de rezonanță, format de cavitățile din jur: vestibul laringian, faringele, cavitatea bucală, cavitatea nazală, ca și sinusurile paranazale.

Traheea este un tub fibrocartilaginos care continuă în jos laringele și se întinde pînă la nivelul vertebrei a IV-a, a V-o toracală, cu o lungime de 11—13 cm și cu un diametru de circa 2 cm. Co structură, traheea este alcătuită dintr-o tunică fibromusculocartilaginoasă, în grosimea căreia se găsesc 6—20 *semiinele cartilaginoase*, legate între ele prin *ligamente inelare*. Posterior, unind cele două capete ale potcoavei cartilaginoase, se află *membrana traheală*, în grosimea căreia se află mușchiul traheal. Contracția acestuia micșorează calibrul traheei. *Tunica internă* este formată din mucoasa ciliată, cu numeroase glande, specifică mucoaselor respiratorii. Topografic, traheea prezintă un *segment cervical* de la C_{6-7} pînă la T_1 și un segment toracic care se termină la nivelul T_{4-5}, unde apare *bifurcația traheei* în cele două *bronhii* principale sau primare, care se termină și ele la nivelul hilului pulmonar respectiv.

Bronhia primară (principală) dreaptă este mai scurtă decît cea stîngă, măsoară 2—4 cm, are 4—7 inele cartilaginoase și un calibru mai mare. Avînd un traiect direct și aproape vertical spre baza pulmonului, plămînul drept este mai frecvent sediul unor afecțiuni (inflamatorii, chiste hidatice etc.). De la nivelul hilului, bronhia primară se ramifică în trei bronhii secundare sau lobare pentru fiecare lob în parte, iar de aici, în bronhii pentru fiecare segment, *bronhii segmentare*.

Bronhia primară (principală) stîngă este mai lungă, măsoară 4—6 cm, are un calibru mai subțire și un traiect mai aproape de orizontală. De ase-

menea, ea se divide în două bronhii secundare sau lobare pentru fiecare lob, iar acestea, la rîndul lor, se distribuie segmentelor pulmonare.

PLĂMÎNII reprezintă organele principale ale actului respirator. Ei ocupă aproape în întregime cavitatea toracică, fiind situați fiecare în cîte o cavitate pleurală — dreaptă și stîngă, separate pe linia mediană de către mediastinul toracic.

Mediastinul toracic reprezintă un spațiu conjunctiv delimitat anterior de stern, posterior de coloana vertebrală și lateral de fețele mediale ale celor două pleure mediastinale. Topografic, mediastinul se împarte în mediastinul *superior*, în care se află situat timusul și înapoia acestuia, vasele mari de la baza gîtului, un mediastin anterior cuprins între stern și cord, un mediastin mijlociu în care se află cordul și un mediastin posterior care adăpostește esofagul, nervii vagi, canalul toracic, vena azygos. Limita lui inferioară se află la nivelul diafragmei abdominale.

CONFIGURAȚIA EXTERNĂ A PLĂMÎNULUI. Unui plămîn i se descriu anumite aspecte morfologice: o bază în raport cu diafragma abdominală, un vîrf, fețe și margini.

Vîrful plămînului (apex), rotunjit, acoperit de pleura apicală, ocupă regiunea superioară a cavității pleurale (*domul pleural* — cupola pleurală), depășind cu puțin prima coastă și clavicula.

Baza plămînului sau fața diafragmatică, ușor boltită, acoperită de pleura bazală, vine în contact cu fața superioară a diafragmei. Fața costală, convexă, acoperită de pleura laterală, se află în raport cu coastele și spațiile intercostale. *Fața medială*, acoperită de pleura omonimă, adăpostește în mijlocul ei hilul pulmonar și are raporturi cu organele mediastinului pentru care prezintă șanțuri sau impresiuni. Fața medială a pulmonului stîng prezintă în treimea inferioară o scobitură importantă pentru cord, *impresiunea cardiacă*. Marginea anterioară, mai accentuată, prezintă la pulmonul stîng în treimea inferioară o scobitură, numită *incizura cardiacă*. Marginea posterioară este mai puțin accentuată, iar marginea inferioară (conturul bazei pulmonare), în raport cu șanțul sau sinusul costodiafragmatic.

Pe fețele costale pulmonare se observă niște fisuri adînci, numite fisuri pulmonare. Plămînul drept prezintă o fisură oblică și una orizontală, care îl împarte în trei lobi: superior, mijlociu și inferior, iar la stîngul, numai fisura oblică, aceasta împărțindu-l în cei doi lobi, superior și inferior. La rîndul lor, fiecare lob pulmonar este divizat în unități anatomice și funcționale mai mici, numite *segmente*. Plămînul drept prezintă zece segmente, și anume: lobul superior, trei segmente (apical, anterior și posterior), lobul mijlociu, două segmente (medial și lateral sau axial), iar lobul inferior, cinci segmente: unul apical inferior — Nelson Fowler — și patru segmente bazale: anterobazal, laterobazal, posterobazal și mediobazal — (segment paracardiac). Plămînul stîng este format, de asemenea, din zece segmente (uneori numai nouă, lipsind segmentul paracardiac). Lobul superior are cinci segmente: *apical superior, apical posterior, anterior, lingular superior* și *lingular inferior*, ultimele două (lingula) fiind similare lobului mijlociu drept, iar lobul inferior, cu aceeași dispoziție segmentară ca și la lobul inferior drept.

Segmentul pulmonar, la rîndul său, este format din unități și mai mici: *lobulii pulmonari*. În bronhiola lobulului se deschid bronhiolele terminale ale *acinilor pulmonari*, formați în totalitate din canalele alveolare și alveolele pulmonare, ultima unitate structurală a plămînului. Suprafața totală a alveolelor pulmonare însumează o suprafață de aproximativ 80—120 m².

PLEURA. Cavitatea pleurală este căptușită pe fața sa internă de o seroasă, numită *pleură*. Aceasta acoperă în întregime peretele cavității, formînd *pleura parietală*. Ajunsă la hilul pulmonar, se răsfrînge pe hil, învelind în întregime fețele pulmonului, ca și fețele lui intrafisurale și formează *pleura viscerală*. Pleura parietală, după regiunea de perete pe care îl acoperă, ia denumirea de *pleură sternocostală*, *pleură diafragmatică*, *pleură mediastinală*, și în regiunea superioară, unde închide cavitatea toracică, formează *domul pleural* (cupola pleurală). La baza cavității pleurale, acolo unde pleura trece în unghi după un perete lateral pe diafragmă, se formează așa-numitele *sinusuri: costodiafragmatic*-lateral și costomediastinal-medial. Cavitatea pleurală este de fapt o cavitate *virtuală*, în care se află o lamă fină de lichid pleural, care ajută la alunecarea pleurelor între ele și un vid, care ajută pulmonul să urmeze peretele toracic.

În cazuri patologice, în această cavitate poate pătrunde aer (pneumotorax), puroi (piotorax sau pleurezie purulentă), sînge (hemotorax) sau să se formeze o serozitate abundentă, realizînd pleurezia obișnuită, devenind atunci o cavitate reală.

APARATUL DIGESTIV

(fig. 94–114)

Complexul de organe care asigură transformările fizice şi chimice ale alimentelor, în scopul asimilării lor ca şi al eliminării reziduurilor, formează *aparatul digestiv*. Embriologic, se dezvoltă din tubul enteral primitiv, care este de origine endodermală, cu excepţia cavităţii bucale *(stomodeum)* şi a faringelui, precum şi a canalului anal din partea terminală a rectului *(proctodeum)* care au origine ectodermică. Extremitatea anterioară a intestinului primitiv va da naştere esofagului şi stomacului, ca şi mugurelui respirator. Porţiunea mijlocie dă naştere duodenului, jejunoileonului, colonului ascendent şi transvers, iar porţiunea inferioară, colonului descendent, sigmoidului şi rectului.

Din ansa duodenală, printr-un mugure, ia naştere ficatul şi căile biliare şi prin alţi doi muguri – ventral şi dorsal – vor lua naştere pancreasul şi cele două canale: principal (W i r s u n g) şi accesoriu (S a n t o r i n i).

STRUCTURA PEREŢILOR TUBULUI DIGESTIV. Succesiunea segmentelor tubului digestiv arată, cu mici variaţii, o structură unitară pe toată întinderea sa, prezentînd patru straturi sau tunici: la exterior, *tunica adventice*, în special la segmentele supradiafragmatice, dublată de *tunica seroasă – peritoneul* – la segmentele din cavitatea abdominală. *Tunica musculară* este alcătuită din două straturi concentrice de fibre, dispuse unul longitudinal spre exterior, cu rol în scurtarea intestinului, şi altul circular, spre interior, cu rol în micşorarea lumenului intestinal. În porţiunea iniţială a esofagului se află fibre striate pînă la jumătatea lui, în treimea medie, fibre mixte striate şi netede, iar în treimea inferioară, fibre musculare netede. *Tunica submucoasă*, bogată în ţesut conjunctiv lax, este sediul a numeroase reţele vasculare şi plexuri nervoase, fapt care-i conferă o rezistenţă deosebită în chirurgia tubului digestiv. *Tunica mucoasă* căptuşeşte interiorul tubului digestiv, fiind formată dintr-un *epiteliu* de structură variată, un *corion* din ţesut conjunctiv lax şi o pătură subţire de ţesut muscular – *muscularis mucosae*. Prezintă un aspect variat şi neregulat, formînd o serie de plici, adaptate funcţiilor pe care le îndeplinesc: de secreţie, de absorbţie, ca şi de protecţie mecanică şi biologică.

SEGMENTELE TUBULUI DIGESTIV. **Cavitatea bucală** este delimitată de cinci pereţi: unul anterior – buzele, doi laterali – obrajii, unul inferior – planşeul bucal şi unul superior – bolta şi vălul palatin. Este împărţită de către arcadele dentare în două compartimente: unul anterior arcadelor dentare, *vestibulul bucal*, şi altul înapoia arcadelor, *cavitatea bucală pro-*

priu-zisă. Comunică prin orificiul bucal cu exteriorul, iar posterior comunică larg cu faringele prin istmul bucofaringian. Aici se pot observa: *uvula* sau omușorul, suspendată de vălul palatin, iar lateral, cei doi *stîlpi palatini* (anteriori și posteriori) între care este situată *amigdala* sau *tansila palatină*, organ limfoepitelial cu rol de „sentinelă" la poarta de intrare a infecțiilor tubului gastropulmonar.

În cavitatea bucală se găsesc dinții și limba. **Dinții,** fixați în alveolele dentare ale maxilarului și mandibulei printr-o articulație proprie — *gomfoză*, sînt în număr de 32 la adult, formînd *dentiția permanentă* (între 7 și 15 ani) care o înlocuiește pe prima, temporară, numită *dentiția de lapte*. După forma și caracterele individuale ale dinților, se deosebesc patru feluri de dinți: *incisivi* (8), *canini* (4), *premolari* (8) și *molari* (12). Dinții prezintă o *coroană*, partea vizibilă a dintelui, o *rădăcină* implintată în alveolă, al cărei vîrf se numește apex și un *gît* — colul dintelui.

Din punct de vedere structural, dintele este format dintr-un tipar de *dentină* (ivoriu) cu coroana acoperită de o substanță adamantină, numită *smalț*, și de rădăcină, acoperită de substanță osoasă, numită *cement*. În interior este amenajată o cavitate, *camera pulpară* și *canalul radicular* în care se adăpostește *pulpa dentară*, formată din vasele și nervii dintelui, care pătrund aici prin *orificiul apexian* al dintelui. Complexul format din dinte și alveolă se numește *parodontan*, iar ligamentul alveolodentar, *periodont*, a căror degenerescență produce paradontoza.

Limba este un organ eminamente musculos, atașat planșeului bucal și format dintr-o *rădăcină* fixată de osul hioid și mandibulă (*baza limbii*), *corpul* și *vîrful* (apex) *limbii*. Mușchii limbii sînt de două feluri: *extrinseci* (hioglos, genioglos, stiloglos etc.) și *intrinseci* sau mușchi proprii ai limbii (longitudinali, transverși și verticali). Dotată cu o mare mobilitate, ea îndeplinește roluri principale în masticație, în deglutiție, ca și în varbirea articulată. Limba este acoperită de o mucoasă care o continuă pe cea bucală, iar pe fața sa superioară prezintă niște formațiuni specifice: *papilele linguale*. La nivelul acestora sînt situați *mugurii gustativi*, receptorii periferici ai gustului, ca și glande seroase, mucoase și mixte. Papilele linguale gustative au mai multe forme: *papile circumvalate* (7—11 la nivelul V-lui lingual), *papile foliate* pe marginile laterale și spre rădăcina limbii, *papile fungiforme* pe fața dorsală pînă la vîrful limbii, dispersate printre papilele *filiforme* de pe aceeași față a limbii, care sînt papile mecanice.

Glandele salivare sînt anexate ca o salbă în jurul cavității bucale în care își varsă secreția. După modul în care se grupează ele se diferențiază în glande *mici* și glande *mai valuminoase*. Printre glandele mici deosebim: glande *labiale*, situate la nivelul buzelor, *bucale* și *jugale*, în mucoasa obrajilor, *palatine*, în mucoasa vălului palatin, și *linguale*, în mucoasa limbii. Printre glandele mari deosebim: glanda *parotidă*, situată în loja de lîngă ureche, prezintă o prelungire superficială facială, o prelungire profundă faringică și canalul său de excreție — *canalul lui Stenon*. În grosimea sa, este străbătută de *nervul facial* care trece prin glandă ca printre foile unei cărți, și de vena carotidă externă.

Glanda submandibulară, situată sub planșeul bucal, înauntrul unghiului mandibulei, în loja sa, prezintă de asemenea o prelungire anterioară sublinguală și un canal excretor — *canalul lui Wharton*.

Glanda sublinguală mare, situată în zona anterioară a planșeului bucal, în loja sa, prezintă canalul său de excreție — *canalul lui Bartholin*, care se deschide lateral de friul limbii, iar cele *sublinguale mici*, prin *canalele lui*

Rivinus, de-a lungul plicii. Glandele mici secretă numai mucină, pe cînd cele mari secretă şi fermenţi salivari *(ptialină)*.

Faringele este un organ cavitar, situat înaintea coloanei cervicale, la întretăierea căilor aeriene şi digestive. Porţiunea sa iniţială se află la baza craniului, este mai largă decît în rest – *fornixul* – şi comunică anterior cu fosele nazale, etajul *nazofaringian*, cu cavitatea bucală – *buco sau orofaringele* şi cu laringele – *laringofaringele*. El se continuă cu esofagul la nivelul vertebrei C_6. Ca structură, este alcătuit dintr-o tunică *adventice* de ţesut lax, o *tunică musculară* de muşchi striaţi, constituită din fibre *circulare*: constrictorul superior (cefalofaringic), mijlociu (rinofaringic) şi inferior (laringofaringic) ai faringelui şi fibre *longitudinale*, ridicători ai faringelui; *tunica submucoasă*, alcătuită din ţesut fibros şi descrisă de Thoma Ionescu ca aponevroza internă a faringelui şi tunica mucoasă, care căptuşeşte lumenul faringelui. Ea se continuă cu mucoasa cavităţilor vecine, fiind prevăzută pe alocuri cu foliculi limfatici şi alte tonsile, deosebite de cele palatine; *amigdala tubară* (Gherlach) de lîngă orificiul tubei lui Eustachio, *amigdala faringiană* (Lushka) şi amigdala laringică (Katzenfeld). Aceste tonsile formează inelul limfoepitelial al faringelui (Waldeyer), cu rol de apărare biologică contra infecţiilor.

Esofagul este reprezentat de un tub musculomucos în lungime de 25–30 cm, care începe la faringe şi se termină la nivelul stomacului prin orificiul *cardia*. Din punct de vedere topografic, i se descriu trei segmente: *esofagul cervical*, care prezintă o strîmtoare superioară la nivelul cricoidului (gura esofagului), *esofagul toracic*, situat în mediastinul posterior, prezentînd o strîmtoare *bronhoaortică* şi una *diafragmatică* la nivelul orificiului esofagian (hiatus) al diafragmului, şi *esofagul abdominal*, cel mai scurt (1–2 cm) care se termină la cardia. Pe tot traiectul său prezintă rapoarte variate cu organele vecine.

Din punct de vedere structural este alcătuit din cele patru tunici: la exterior, *adventicea* în segmentele superioare, iar la esofagul *abdominal*, parţial acoperit de seroasa peritoneală; *tunica musculară*, striată în treimea superioară, netedă în treimea inferioară şi mixtă în treimea mijlocie, este alcătuită din două straturi: unul circular spre interior şi altul longitudinal la exterior; tunica submucoasă, formată din ţesut conjunctiv şi dintr-o reţea vasculo-nervoasă, care-i conferă o rezistenţă specială şi *tunica mucoasă*, formată dintr-un epiteliu pavimentos cu glande mucoase şi o pătură fină de musculatură a mucoasei. Mucoasa prezintă plici longitudinale, putîndu-se dilata la trecerea bolului alimentar. Prin orificiul diafragmatic, tubul digestiv trece în cavitatea abdominală.

Cavitatea abdominală delimitată în sus de cupola diafragmatică, în jos de bazin – cavitatea pelvină, iar pe lături de pereţii abdominali, este căptuşită pe faţa internă de o foiţă numită peritoneu. Acesta, după ce căptuşeşte peretele abdominal, *peritoneul parietal*, trece şi pe organele din cavitate acoperindu-le, *peritoneul visceral*, şi fixîndu-le la peretele trunchiului prin porţiunea numită *mezou*. Intestinul subţire este fixat la perete de *mezenter (mezosteniu)*, colonul de *mezocolon* etc.

Aceste mezouri împart cavitatea din punct de vedere topografic în regiuni sau loji. Mezocolonul transvers împreună cu epiplonul mare *(omentum major)* împart cavitatea în loja *supramezocolică* şi *inframezocolică*. Mezenterul, prin rădăcina sa, împarte regiunea inframezocolică în loja *mezentericocolică dreaptă* şi *stîngă* (sau *firida colică* dreaptă şi stîngă). În afara

colonului ascendent şi descendent se formează *firidele paracolice* (spaţiul parietocolic) dreaptă şi stîngă.

Pentru localizarea organelor în raport cu peretele ventral al abdomenului s-au descris nouă regiuni aşezate în trei etaje: în etajul superior, două regiuni laterale, numite *hipocondrul drept* şi *sting* (regiunea de sub rebordul costal cartilaginos — condral) şi median, *regiunea epigastrică;* în etajul mijlociu, două regiuni laterale *sau flancul drept* şi *sting*, iar median, *regiunea ombilicală* sau *mediogastrică;* în etajul inferior, două regiuni laterale *inghinoabdominale sau fosele iliace*, iar între acestea, median, regiunea *hipogastrică.*

Stomacul este un organ cavitar mobil, rezervor intermitent, reprezentînd porţiunea cea mai dilatată a tubului digestiv. Este situat în etajul supramezocolic, în regiunea epigastrică şi hipocondrul sting. Începe la orificiul *cardia* şi se termină la orificiul *piloric*, unde se continuă cu prima porţiune a intestinului subţire: *duodenul.* În stare de plenitudine, are forma unui cimpoi, iar examinat radiologic, în poziţie verticală, ia forma literei J.

Pentru descriere, deosebim o *faţă anterioară* (ventrală) şi o *faţă posterioară* (dorsală) cu rapoartele lor, unite prin margini, formînd *marea* şi *mica curbură* a stomacului.

Mica curbură începe de la cardia, prezintă o porţiune verticală, apoi un unghi — *incizura angulară* sau *gastrică* — şi devine orizontală pînă la pilor.

Marea curbură conturează marginea stîngă a stomacului, formînd cu terminarea esofagului un unghi *(unghiul lui His),* numit *incizura cardiacă* şi se întinde pe o lungime de circa 40 cm pînă la pilor. Stomacul prezintă o porţiune verticală — *pars digestoria* — împărţită convenţional în două segmente: *fundusul gastric* (fornixul sau marea tuberozitate), pe care radiologii o numesc *camera cu aer a stomacului,* şi *corpul gastric,* format din restul stomacului, pînă la linia ce prelungeşte în jos mica curbură verticală. Porţiunea orizontală a stomacului — *pars egestoria* — formează mai departe alte două segmente: *antrul piloric* şi *canalul piloric* cu caractere morfofuncţionale diferite.

Structura stomacului este uşor deosebită de restul tubului digestiv. Prezintă patru tunici bine distincte:

— *tunica seroasă*, reprezentată de peritoneul care acoperă stomacul şi trece apoi pe organele vecine formînd ligamente sau *mezouri*, numite *epiploane* (omenturi). Acestea sînt: *marele epiplon (omentum major)* sau ligamentul gastrocolic, care acoperă ca un şorţ toată masa intestinală, *micul epiplon* sau ligamentul gastrohepatic *(omentum minor)* şi *epiplonul gastrosplenic;*

— *tunica musculară*, formată din fibre musculare netede, dispuse în trei straturi concentrice: un strat extern de *fibre longitudinale*, un strat mijlociu de fibre *circulare*, mai gros şi care la nivelul pilorului formează un muşchi circular, numit *sfincterul piloric* şi un strat de fibre *oblice*, mai puţin importante, dar care la nivelul incizurii cardiace formează un fel de cravată care ajută la închiderea cardiei;

— *tunica submucoasă*, formată dintr-un bogat ţesut conjunctiv lax — care ajută la alunecarea mucoasei pe musculatură — prevăzut cu foarte numeroase şi fine reţele vasculare şi limfatice, ca şi numeroase plexuri nervoase submucoase, conferind o rezistenţă deosebită acestei tunici.

— *tunica mucoasă*, care căptuşeşte toată suprafaţa endogastrică fiind mai mare ca întindere decît aceasta, se prezintă cutată, formînd o reţea de *plici mucoase.* Acestea sînt dispuse longitudinal, mai ales pe mica

curbură şi spre pilor, pe unde trec alimentele ce vin de la cardia, regiune ce a fost denumită *calea gastrică* (W a l d e y e r) şi longitudinal şi transversal în restul stomacului. Mucoasa prezintă un epiteliu cilindric unistratificat cu glande mucoase simple şi un corion în care se află aparatul glandular secretor, specific al stomacului. Glandele gastrice se împart, după regiuni şi funcţii, în: *glande juxtacardiale* care au o secreţie mucoasă, *glande fundice* şi ale *carpului gastric*, care prin celulele lor principale secretă *pepsinogenul*, prin celulele marginale secretă *acidul clorhidric*, iar prin cele mucoase, *mucina*, şi *glande pilorice*, anacide, predominant mucogene. Stomacul poate fi sediul unor inflamaţii (gastrite), al unor ulceraţii (ulcerul gastric), al unor tumori (cancerul gastric) sau al unor gastronevroze, stadiu incipient neurogen, fără leziuni organice.

Intestinul subţire este situat în etajul inframezocolic. Se întinde de la orificiul piloric pînă la valvula ileocecală. Prezintă o serie de inflexiuni, numite *anse intestinale*, şi este format din trei segmente: primul, fixat la peretele posterior al trunchiului numit *duoden* şi alte două, mobile dar fixate prin mezenter la peretele pasterior, care formează intestinul mezenterial: *jejunul* şi *ileumul* (intestin liber, flotant în cavitatea peritoneală).

Duodenul are o lungime de 25–30 cm şi formă de potcoavă deschisă în sus şi la stînga, în concavitatea căreia se înscrie capul pancreasului. Prezintă un segment iniţial superior lîngă pilor, numit *bulbul duodenal* (D_1), mobil, sediul frecvent al ulcerelor duodenale. Face apoi o flexură superioară – *genunchiul superior* – şi se îndreaptă în jos, formînd *segmentul descendent* (D_2), lung de 10–12 cm, după care devine orizontal, alcătuind flexura inferioară – *genunchiul inferior* – (D_3) care urcă apoi spre unghiul duodenojejunal – *segmentul ascendent* (D_4) – ce se continuă cu *jejunul*.

Ca structură, duodenul prezintă o *tunică seroasă* (peritoneul visceral) care acoperă în întregime bulbul şi în rest numai faţa lui anterioară; o *tunică musculară* formată din două straturi, unul longitudinal superficial şi unul circular profund; o *tunică submucoasă*, în care sînt situate glandele lui Brünner şi Lieberkühn, şi o *tunică mucoasă*, la nivelul căreia se observă o serie de cute transversale *(plici semicirculare)* sau *valvule Kerkring*. La nivelul segmentului descendent pe peretele posteromedial se observă pe mucoasă, două ridicături: *papila mare (caroncula major)* în care se deschid prin *ampula hepatopancreatică* (Vater) canalul coledoc şi canalul *pancreatic principal* (canalul lui Wirsung), străjuite la acest nivel de un inel muscular neted, *sfincterul lui Oddi* şi *papila mică (caroncula minor)*, în care se deschide *canalul accesoriu Santorini* al pancreasului.

De la nivelul unghiului duodenojejunal începe intestinul subţire – mezenterial. La acest nivel, peritoneul parietal formează cu duodenul nişte cute sau fosete, care au fost descrise de T h o m a I o n e s c u. Intestinul subţire este lung de 4–5 m, cudat, iar ansele intestinale sînt dispuse mai mult orizontal în partea superioară, formînd *segmentul jejunal* şi vertical, în rest formînd *segmentul ileal*. Între cele două segmente nu există o delimitare precisă. Structural, intestinului i se descriu aceleaşi tunici, cu menţiunea că la nivelul mucoasei, *valvulele semicirculare Kerkring*, numite şi *conivente*, sînt mai numeroase în segmentul jejunal în raport cu funcţiile sale şi prezintă vilozităţi mai importante. Ţesutul limfoid, la acest nivel, este dispus sub formă de foliculi solitari sau grupaţi, formînd plăcile lui Peyer, mai numeroase la ileum.

În continuarea jejunoileumului, de la valvula ileocecală se află **intestinul gros** sau colonul. El prezintă în configurația sa exterioară detalii caracteristice. Are o colorație mai albă, sidefie; peretele său prezintă șanțuri transversale (incizuri interhaustrale) și bombări — *haustre* — iar musculatura sa longitudinală este dispusă caracteristic, sub forma a trei benzi sau panglici, numite *tenii*. Pe unele segmente libere se observă prezența unor muguri de grăsime, numite *apendici epiploici*. În configurația sa interioară, mucoasa prezintă plici circulare în dreptul incizurilor interhaustrale și nu mai prezintă vilozități intestinale, datorită funcțiunilor sale.

Topografic, intestinul gros prezintă mai multe segmente. *Cecul*, sau segmentul inițial, este ca un fund de sac, situat în fosa iliacă dreaptă; se întinde pe o lungime de 5—7 cm, până la valvula ileocecală, la nivelul căreia se formează un aparat valvular (B a u h i n). Pe baza sa inferioară, la *unirea celor trei tenii*, prezintă o prelungire vermiformă: *apendicele vermicular*. Acesta are o lungime variabilă (5—15 cm), iar ca situație și poziție generează dificultăți în extirparea lui în cazuri de apendicită. Mai frecvent, el este situat în jos, apoi la stînga (medial), la dreapta (lateral) și în sus, în raport cu cadranul unui ceasornic (D. G e r o t a). Este un organ limfoid *(amigdala intestinului)* care se inflamează foarte ușor. Cecul se continuă cu *colonul ascendent*, care se întinde până sub ficat și se orizontalizează formînd unghiul hepatic al colonului. Pe tot acest traiect, el este fixat de peretele posterior. *Colonul transvers* se întinde între unghiul hepatic (drept) și unghiul splenic (stîng), ca o ghirlandă, reprezentînd o porțiune mobilă a colonului, dar care este totuși fixată de peretele posterior prin mezocolonul transvers și ligamentele frenocolice drept (inconstant) și stîng. Acesta prezintă toate caracterele specifice colonului. Deasupra și dedesubtul său iau naștere cele două etaje supra și inframezocolic. În continuare, *colonul descendent* coboară fixat de perete pînă în fosa iliacă stîngă, unde devine din nou mobil și se continuă cu *colonul sigmoid*, care prezintă toate caracterele specifice, și un mezou — *mezosigmoidul*, pătrunzînd mai departe în pelvis. Aici se fixează de osul sacru și formează ultimul segment al tubului digestiv începînd de la vertebra sacrată III: *rectul*.

Rectul urmează concavitatea sacrată și prezintă topografic două porțiuni: una superioară mai dilatată, *ampula rectală*, și alta inferioară, *canalul anal*.

Structural, rectul prezintă o tunică adventice înapoia căreia se află fascia retrorectală (D. G e r o t a — Th. I o n e s c u), iar seroasă, numai pe fața anterioară a segmentului inițial. Musculatura este dispusă în două straturi, din care cel circular, în interior, formează un inel în apropiere de orificiul anal — *sfincterul anal intern* sau neted (lisosfincter). Acesta este dublat de un alt inel muscular, sfincterul anal extern, format din fibre musculare striate (rhabdosfincter). În tunica submucoasă se află bogate plexuri venoase — *plexul hemoroidal* (rectal) — iar mucoasa prezintă unele plici transversale, numite valvule, ca și niște cute verticale, numite coloane, separate de depresiuni, care formează *sinusurile anale*.

GLANDELE ANEXE ALE TUBULUI DIGESTIV sînt reprezentate de către pancreas și ficat.

Pancreasul este o glandă mixtă, alungită transversal și așezată între potcoava duodenală și hilul splinei. Este fixată de peretele posterior al trunchiului și acoperită de peritoneul parietal posterior, ca și de rădăcina mezocolonului transvers. Are o formă de prismă triunghiulară alungită și

prezintă mai multe segmente. Capul glandei, inscris în cavitatea potcoavei duodenale, este cea mai voluminoasă parte din glandă şi prezintă o prelungire inferioară, *procesul uncinat*. Colul corespunde unei incizuri a glandei, pe unde trec vasele mezenterice superioare. Corpul pancreasului prezintă trei feţe: anterioară, posterioară şi inferioară, trei margini corespunzînd corpului vertebrelor L1 şi L2 şi coada pancreasului, care se termină în hilul splinei în ligamentul pancreaticosplenic. Ca structură, este o glandă formată din lobuli şi acini glandulari, acoperiţi de o capsulă proprie (M. Gilorteanu), în interiorul căreia canalele de excreţie converg către un canal principal — canalul lui Wirsung — şi un canal accesoriu — canalul lui Santorini — care drenează sucul pancreatic către duoden. Acest complex de ţesut şi canale formează *pancreasul exocrin*. În interiorul glandei se mai observă ingrămădiri celulare diseminate sub formă de insule, *insulele lui Langerhans*, care sînt inconjurate de o bogată reţea capilară. Celulele acestor cordoane insulare secretă *glucagonul* (celulele alfa) şi *insulina* (celulele beta) şi alcătuiesc împreună cu reţeaua capilară *pancreasul endocrin*.

Ficatul reprezintă cea mai voluminoasă glandă din organism, dotată cu multiple funcţii metabolice. Este situat în hipocondrul drept, sub diafragma abdominală — în etajul supramezocolic, iar marginea sa stîngă depăşeşte epigastrul. Deasupra lui se află *spaţiul subdiafragmatic*, interhepatofrenic drept şi stîng, despărţite prin inserţia sagitală a ligamentului falciform, iar dedesubtul lui, *spaţiul subhepatic*. Îmbracă forma unui hemiovoid şi prezintă două feţe şi două margini. Faţa *superioară* sau *diafragmatică*, convexă, este brăzdată sagital de un şanţ, care pare să formeze limita dintre lobul drept şi lobul stîng. La acest nivel, foiţa peritoneală viscerală care acoperă ficatul se reflectă pe diafragmă şi formează *ligamentul falciform*, care la marginea sa anterioară se ataşează *ligamentului rotund al ficatului* ce merge la *ombilic* (vena ombilicală stîngă obliterată).

La marginea posterioară, ligamentul falciform se continuă cu *ligamentul coronar* al ficatului, dispus transversal, pe marginile căruia se formează două ligamente triunghiulare, drept şi stîng. Acestea formează mijloocele de fixare ale ficatului. În regiunea posterioară a feţei diafragmatice, în dreptul ligamentului coronar, unii autori descriu o faţă posterioară a ficatului, adică o faţă lipită de peretele dorsal al trunchiului. Faţa inferioară sau viscerală a ficatului este brăzdată de trei şanţuri, dintre care două *sagitale* şi unul *transversal* — similare literei H — şi impărţită de acestea în patru teritorii: *lobul drept* şi *lobul stîng*: în centru, înaintea şanţului transvers, *lobul pătrat*, iar înapoia lui, *lobul caudat* (Spiegel). Aceste şanţuri sînt create, în realitate, de către elementele prezente aici: în şanţul sagital drept, anterior, se află *vezicula şi patul veziculei biliare*, iar posterior, şanţul *venei cave inferioare* (caudală): în şanţul sagital stîng, anterior, *ligamentul rotund*, iar posterior, *ligamentul venos Arantius* (vestigiul unui canal venos), care unea în viaţa embrionară vena ombilicală stîngă cu vena cavă inferioară.

În şanţul transvers se află hilul hepatic, adică locul pe unde intră sau ies din ficat elementele pediculului hepatic: *artera hepatică*, *vena portă* şi *canalele biliare* cu ramurile lor drepte şi stîngi. Tot pe această faţă se află impresiunile organelor vecine cu care vine în contact. Din şanţul transvers, peritoneul visceral hepatic trece pe stomac, formînd *micul epiplon* (omentul mic) sau *ligamentul hepatogastric*, a cărui margine dreap-

tă constituie *ligamentul hepatoduodenal*, în interiorul căruia se află elementele pedicului hepatic. Marginea ficatului este situată inferior.

În ce privește *structura* menționăm că ficatul are o *tunică seroasă*, alcătuită din peritoneul visceral, dedesubtul căreia se află o capsulă fibroelastică de țesut conjunctiv, *capsula lui Glisson*. Dar, unitatea morfofuncțională a ficatului este *lobulul hepatic vascular și biliar*. Acesta este alcătuit din *cordoane celulare* (R e m a k) dispuse în sens radiar, și între care se găsesc, dispuse în rețea, capilarele *sinusoidale* ale venei porte, pe pereții cărora se găsesc *celule litorale* de origine mezenchimală (K u p f f e r) și care converg spre vena centrolobulară. Electronomicroscopic s-a observat între peretele sinusoidelor și hepatocite un spațiu, numit *spațiul lui Disse*, iar între hepatocite iau naștere mici *canalicule biliare intralobulare*, fără endoteliu, care merg către periferia lobulului. Între lobulii hepatici există un spațiu interlobular, denumit *spațiul lui Kiernan*, în care se află o ramusculă a venei porte, o ramusculă a arterei hepatice, un canalicul biliar și nervi vegetativi. Arterele se capilarizează și se varsă în capilarul sinusoid periferic, iar sinusoidele, în *vena centrolobulară*, care reprezintă originea venelor suprahepatice, ce conduc sîngele hepatic în vena cavă inferioară. În ultima vreme, aprofundînd studiul distribuției vaselor sanguine și canalelor biliare în ficat, s-a dovedit că și ficatul are o *structură segmentară*, constatare foarte utilă pentru chirurgia organului. Se descriu în ficat opt segmente. Pentru o mai bună precizare, ele au fost numerotate de la unu la opt, începînd cu lobul caudat și mergînd în sensul acelor unui ceasornic. Limita dintre lobul drept și lobul stîng este demarcată de un plan sagital care trece prin patul veziculei biliare și șanțul venei cave inferioare. Lobul stîng este împărțit într-un sector *paramedian sting*, care cuprinde lobul caudat (I) și lobul pătrat (IV) și un sector lateral *sting*, cuprinzînd două segmente, unul posterior (II) și unul anterior (III). Lobul drept prezintă un sector *paramedian drept* (V și VIII) și alte două segmente, anterior (VI) și posterior (VII) ale *sectorului lateral drept*. Fiecare segment prezintă un pedicul, format din cîte o ramură segmentară a arterei, a venei porte și un canalicul biliar.

Bila secretată de ficat este colectată de canaliculele biliare intrahepatice intercelulare, fără perete propriu și condusă apoi spre canalele biliare *extrahepatice*. Cele intrahepatice încep prin canaliculele lobulare și converg în final către canalele *lobare hepatice* drept și stîng, care părăsesc ficatul. *Căile biliare extrahepatice* se formează prin unirea celor două canale hepatice drept și stîng în canalul *hepatic comun*, în care mai jos se deschide și *canalul cistic*, care aduce bila din vezicula biliară numită și *colecist*.

Vezicula biliară, situată pe fața inferioară a ficatului — patul hepatic al veziculei — are o formă alungită, de pară, prezintă un fund, un corp și un git — *colul vezicii biliare* — care se continuă cu canalul cistic și este acoperită aproape în întregime de seroasa peritoneală.

Canalul hepatic comun și *canalul cistic*, prin unirea lor, formează *canalul coledoc*. Acesta prezintă o porțiune supraduodenală și o porțiune retroduodenopancreatică și se deschide în duoden la nivelul papilei mari prin *ampula hepatopancreatică* (Vater) care este străjuită la nivelul orificiului ei de un mușchi circular, *sfincterul lui Oddi*.

APARATUL URINAR ŞI APARATUL GENITAL

(fig. 115–123)

În dezvoltarea sa ontogenetică, aceste aparate iau naştere dintr-o porţiune a mezodermului (nefrotom), segmentat ca şi somitele, şi din care se vor forma în trei etape succesive: *pronefrosul, mezonefrosul* şi *metanefrosul*.

Pronefrosul se atrofiază, lăsînd numai nişte organe accesorii. *Mezonefrosul* sau corpul lui Wolff, de asemenea, degenerează, dînd naştere medial unei creste genitale din care se vor dezvolta gonadele – ovarele sau testiculele, după sex. Tot acum iau naştere din celom două canale: canalul lui Wolff şi canalul lui Müller.

La bărbat, din canalul lui Wolff vor lua naştere: *calea spermatică – epididimul, canalul deferent* şi cel *ejaculator* – iar canalul lui Müller involuează.

La femeie, din canalele lui Müller, iau naştere *tubele uterine, uterul* şi *vagina*, iar canalele lui Wolff involuează.

În ultima etapă, din *metanefros*, situat în pelvis, ia naştere *rinichiul definitiv* ce urcă în regiunea lombară (ascensiunea rinichilor), ca şi mugurele ureteral şi pelvisul renal.

Tot acum, prin dezvoltarea pintenului perineal, cloaca va da naştere anterior sinusului urogenital, din care se va dezvolta vezica *urinară*, iar posterior, *rectul*.

APARATUL URINAR sau excretor, este format dintr-un organ principal pereche, *rinichiul* şi din căile urinare: *pelvis, ureter, vezică urinară* şi *uretră*.

Rinichiul este un organ parenchimatos (plin) situat în regiunea lombară, retroperitoneal, corespunzînd vertebrelor T_{12}–L_2, rinichiul drept fiind puţin mai coborît faţă de cel stîng, din cauza ficatului. Este aşezat în loja renală, delimitată anterior de peritoneul parietal şi fascia prerenală, iar posterior de fascia retrorenală (Z u c k e r k a n d l), care se unesc deasupra şi în afara rinichiului şi *a* glandelor suprarenale, loja rămînînd deschisă medial şi în jos. Loja renală, între rinichi şi fascii, este umplută cu un strat de grăsime care formează *capsula adipoasă perirenală*, iar posterior, între fascia lui Zuckerkandl şi perete, se află o grăsime, formînd *capsula adipoasă pararenală* (G e r o t a).

Rinichiul deplasat în jos din loja lui este un *rinichi ptozat* (căzut), iar cel dezvoltat şi fixat în afara lojii, oprit în ascensiune, este un *rinichi*

ectopic. Ca o malformație, se poate întîlni unirea celor doi rinichi prin polii lor superiori sau mai frecvent, prin cei inferiori, realizînd *rinichiul în potcoavă*.

Rinichiul prezintă o *față anterioară*, o *față posterioară*, o *margine laterală convexă* și o margine medială la nivelul căreia se află o scobitură *(sinusul renal)*, în care se găsește pelvisul și hilul cu vasele renale, care iau contact cu fața anterioară a pelvisului. Din această cauză, fața posterioară a pelvisului mai puțin vasculară este considerată *fața chirurgicală*.

Ca *structură*, rinichiul prezintă la exterior o *capsulă fibroasă*, dedesubtul căreia se află *substanța corticală*, mai închisă la culoare și în interior, *substanța medulară*, mai palidă. Substanța medulară prezintă niște formațiuni de aspect triunghiular: *piramidele renale* (M a l p i g h i) în număr de 9–15, cu baza spre periferie, alcătuite din anse Henlé și tubi renali drepți ai lui Bellini, care se deschid în vîrful *papilei renale* prin 15–20 de orificii, formînd areea *cribrosa*, în calicele mici. Piramidele sînt separate între ele de prelungiri ale substanței corticale care formează *coloanele lui Bertin*. Substanța corticală prezintă sub capsulă o lamă de țesut, numită *cortex corticis*, și niște formațiuni radiare, *pars radiata*, care alcătuiesc *piramidele lui Ferrein*. Acestea corespund bazei piramidei lui Malpighi și sînt în număr de 300–500 pentru fiecare piramidă. În rest, corticala conține *corpusculii renali* ai lui Malpighi, în număr de peste un milion, formînd elementul principal al nefronului, de filtrare a urinei.

Nefronul, care reprezintă unitatea morfologică și funcțională a rinichiului, este format din *glomerulul lui Malpighi* (arteriolă aferentă, ghem vascular și arteriolă eferentă) și căile urinare, care încep cu *capsula lui Bowmann* – unde se face filtrarea urinei primare – *tubul contort proximal*, *ansa lui Henlé* și *tubul contort distal*, unde se concentrează urina finală. Urina este colectată mai departe de tubul colector (Bellini) care se continuă cu *tubii drepți* ce se deschid prin papilă în calicele mici. Mai multe *calice mici* se deschid într-un *calice mare* (principal), de obicei 2–3 în fiecare rinichi – calicele superior, mijlociu și inferior – iar acestea, prin confluența lor, formează *pelvisul renal* (bazinetul), cu o capacitate de 10–12 ml. Acesta se continuă cu ureterul pînă la vezică, fiind situat tot subperitoneal în porțiunea sa abdominală și pelvină. *Structura* ureterului arată o *tunică musculară* foarte dezvoltată, în trei straturi (contracția sa ajută la eliminarea calculilor, realizînd *colica nefretică*), pe lîngă celelalte tunici adventice și mucoasă. El se deschide în vezica urinară traversînd oblic peretele acesteia (porțiunea intramurală).

Vezica urinară, organ cavitar muscular, cu o capacitate de 200–300 ml, este situată înapoia simfizei pubiene. Forma sa variază cu starea de plenitudine și prezintă un corp și un vîrf (vertex) situat superior. Inferior se află *fundul vezicii* cu cele trei orificii: două situate posterior, ale ureterelor, și unul anterior al uretrei, care corespunde *colului vezical*, formînd împreună *trigonul vezical* (L i e u t a u d). Ca structură, peritoneul nu-i acoperă decît în parte fața posterosuperioară, iar în rest are o *adventice*, o *tunică musculară* bine reprezentată prin trei straturi: longitudinal, circular și longitudinal, numită *mușchiul detrusor*, care la nivelul colului vezical formează o condensare: *sfincterul intern* al vezicii. *Mucoasa*, netedă la nivelul trigonului, este plicaturată, în rest, putîndu-se destinde.

Uretra este ultimul segment al căilor urinare, care la femeie este scurtă de 4–5 cm iar la bărbat reprezintă și calea spermatică, în cele trei segmente ale sale: prostatică, membranoasă și peniană.

APARATUL GENITAL MASCULIN este reprezentat de gonada masculină – *testiculul* și *căile spermatice* cu glande anexe și ca organe genitale externe: penisul și sacul scrotal.

Testiculul, glandă mixtă, dezvoltat în regiunea lombară și coborît în scrot prin canalul inghinal, are o formă ovală și puțin turtit lateral.

Ca structură, este acoperit pe fața sa externă de o membrană fibroasă, *albuginee,* care trimite în interior prelungiri și septuri *(mediastinum testis)* ce împart testiculul în lobuli. În lobuli se află începutul *tubilor seminiferi* (tubi contorți și drepți) în care se vor forma *spermiile sau gameții masculini.* Tot aici se află *celule de susținere Sertoli,* ca și *celule interstițiale Leydig,* care dau naștere hormonului sexual masculin – *testosteronul.*

Canalele seminifere formează o rețea (rete testis) care se continuă cu canalele eferente ce se deschid în epididim (cap, corp și coadă), iar de aici, cu *canalul deferent.* Acesta pătrunde în abdomen prin canalul inghinal și ajunge retrovezical unde împreună cu *vezicula seminală* formează canalul ejaculator, care străbate oblic prostata și se deschide în uretră. **Prostata** este o glandă a cărei secreție ajută la vehicularea spermiilor. Situată sub vezică, este străbătută vertical de colul vezical și uretră și poate fi palpată și examinată prin tușeu rectal.

Organele genitale externe. Penisul este un organ vascular cu funcție urinară și funcție copulatoare în reproducere. Este un organ cilindric, fixat posterior de ramurile ischiopubiene și anterior liber, cu o porțiune mai umflată, *glandul.* Este format din trei corpi cavernoși, doi laterali și unul inferior – *spongios,* prin care trece uretra și care devin *organe erectile* cînd sînt pline cu sînge. În vîrful glandului se află *meatul urinar,* orificiul prin care iese urina și lichidul seminifer.

Scrotul sau *bursele* reprezintă două cavități despărțite de un *rafeu median* (septul scrotal), în care sînt situate gonadele masculine. Pereții scrotului sînt formați de tegumente la exterior, dublate de fascii musculoaponevrotice – *dartos* – și căptușite în interior cu o foiță seroasă de origine peritoneală – *foița vaginală,* care căptușește sacul scrotal – *foița parietală* – și acoperă testiculul – *foița viscerală* – menajînd între ele *cavitatea vaginală,* virtuală.

APARATUL GENITAL FEMININ este alcătuit din gonada feminină – ovarul, ca organ principal, și calea genitală: *tube uterine, uter, vagină* și *vulvă.* Vorbindu-se de acest sistem, impropriu se spune: uterul și anexele sale, incluzînd între acestea ovarul.

Ovarul este o glandă mixtă, situată în pelvis pe fața posterioară a ligamentelor largi și este poate cu adevărat *singurul organ intraperitoneal,* el *nefiind acoperit deloc de peritoneu,* ci de epiteliul germinativ. Are forma unui simbure de migdală și este fixat cu un pol de uter și cu celălalt de pavilionul tubei uterine. Ca structură, este alcătuit dintr-o *zonă corticală,* acoperită de un epiteliu la nivelul căruia se vor dezvolta – *foliculul lui de Graaf* – conținînd gametul feminin – *ovulul* – și o *zonă medulară* formată dintr-o stromă conjunctivă. Din celulele foliculare va lua naștere hormonul *oestrogen* – *foliculina* – iar după expulzarea ovulei, din corpul galben care se dezvoltă în locul foliculului, va lua naștere hormonul progesteron.

Calea genitală este reprezentată pe de o parte de uter, organ musculos, numit și *miometru* (acoperit de peritoneu), constituit dintr-un *corp* și *fund uterin,* un *istm* și un *col uterin.* În interior are o cavitate căptușită de o mucoasă – *endometrul,* care crește în dimensiuni în timpul gravidi-

tății. Această cavitate comunică în lături cu tubele uterine, iar în jos, prin orificiul colului cu vagina.

Tubele uterine (trompă sau salpinge) prezintă o porțiune *istmică, una ampulară* și un *pavilion* (porțiunea infundibulară), care au rolul de a aspira ovula expulzată din ovar spre a fi condusă în uter. Corpul uterin și tubele (fără ovar) sînt acoperite de *seroasa peritoneală,* ca și cum un cearșaf ar cădea peste un om cu brațele întinse lateral, iar în afara uterului, aceste foițe alipite formează ceea ce numim *ligamentele largi* (parametre) ale uterului.

Vagina este o cavitate turtită anteroposterior, care se inseră pe laturile colului uterin, formînd funduri de sac (anterior, posterior și două laterale) și se deschide spre exterior la nivelul **vulvei.** Aceasta este delimitată lateral de două formațiuni cutaneomucoase: *labiile mari* și *labiile mici,* care prezintă o *comisură inferioară* și una *superioară,* la nivelul căreia se află un corp erectil — clitorisul — iar dedesubt se află *meatul urinar uretral.* În jur se găsesc formațiuni glandulare, dintre care cele mai importante sînt glandele vestibulare (Bartholin).

SISTEMUL NERVOS ŞI SISTEMUL ENDOCRIN

(fig. 125–151)

Integrarea tuturor informaţiilor din afară – legătura cu mediul înconjurător – pe de o parte, ca şi o normală funcţionalitate a organismului, privit ca un tot unitar, este asigurată de un ansamblu de formaţiuni care alcătuiesc *sistemul nervos.*

Legătura cu mediul înconjurător este realizată de *sistemul nervos central* şi *periferic,* care reprezintă sistemul nervos al vieţii de relaţie *(ecotrop),* iar activitatea organelor interne este integrată de sistemul nervos vegetativ sau autonom *(idiotrop),* aflat tot sub dependenţa sistemului nervos central.

Ontogenetic, sistemul nervos ia naştere din ectodermul *plăcii dorsale neurale* a embrionului care are forma unui şanţ, mărginit de două creste neurale, din care vor lua naştere *ganglionii spinali* şi cei *vegetativi simpatici.* Şanţul neural se închide, formînd un tub neural cu trei vezicule principale: *prozencefal, mezencefal* şi *rombencefal.* Prozencefalul se divide în alte două vezicule: *telencefal* şi *diencefal* (talamencefal), mezencefalul rămîne ca atare, iar rombencefalul se divide şi el în alte două vezicule, metencefal şi mielencefal, formînd în total cinci vezicule.

Din lumenul tubului vor lua naştere, caudal, canalul central al măduvei – *canalul ependimar,* iar cranial, *ventriculii cerebrali* (I–IV).

Din cele cinci vezicule se vor dezvolta segmentele sistemului nervos central. Din mielencefal ia naştere *bulbul.* Din metencefal se vor dezvolta *puntea lui Varolio* (protuberanţa anulară) şi *cerebelul.* Din mezencefal iau naştere *pedunculii cerebrali* şi *tuberculii cvadrigemeni.* Din diencefal iau naştere *nucleii centrali: talamus, hipotalamus* etc., iar din telencefal, al cărui volum se dezvoltă cel mai mult, dedublîndu-se simetric şi acoperind toate celelalte segmente, vor lua naştere două *emisfere cerebrale* cu nucleii lor bazali (corpii striaţi).

Ventriculii cerebrali. La nivelul bulbului rahidian şi punţii apare *planşeul* şi *ventriculul IV,* care comunică în jos cu canalul central medular (ependimar), iar în sus, prin apeductul cerebral (al lui Sylvius), comunică cu ventriculul III, care se află între cele două mase talamice. În interiorul emisferelor cerebrale se află cei doi ventriculi cerebrali laterali – I (stîngul) şi II (dreptul), care comunică prin găurile interventriculare Monro cu ventriculul III.

Sistemul nervos central, numit sistemul cerebrospinal sau nevrax este format din *măduva spinării* şi *encefal.* Potrivit asimetriei cerebrale, emi-

sferul stîng este predominant la dreptaci (93%) iar cel drept, la stîngaci (7%).

MĂDUVA SPINĂRII, acoperită de meningele spinale, este situată în canalul vertebral şi se întinde de la gaura occipitală pînă la nivelul vertebrei L_2 unde prezintă *conul medular* şi filum terminale cu coada de cal, formată din nervi spinali, lombosacraţi.

De forma unui cilindru uşor turtit anteroposterior, prezintă două umflături: una cervicală de unde pleacă nervii ce vor forma plexul brahial pentru membrul superior şi una lombară, de la care pleacă nervii plexului lombar pentru membrul inferior. Pe suprafaţa sa externă se observă un *şanţ median anterior*, mai adînc (fisura mediană), şi un *şanţ median posterior*, mai puţin adînc. Pe linia de ieşire a rădăcinilor nervilor spinali se mai observă un *şanţ lateral anterior* şi un *şanţ lateral posterior*, iar între acestea şi cel median posterior, încă un *şanţ intermediar posterior*.

Ca structură, măduva este alcătuită dintr-o substanţă *cenuşie*, dispusă în centru, şi o *substanţă albă*, dispusă în jur, la periferie. Substanţa cenuşie dispusă sub formă de coloane apare în *secţiune transversală*, ca litera H. Acesteia i se descriu: *coarnele anterioare* (coloane) mai voluminoase, formate din corpul *neuronilor motori* dispuşi în grămezi — *nuclei* — care dau naştere rădăcinilor anterioare *(motorii)* ale nervilor spinali; *coarnele posterioare* (coloane) mai subţiri şi alungite formate din *neuroni senzitivi*, dispuşi tot în nuclei, la care vin prin rădăcina posterioară (dorsală, senzitivă) axonii celulelor din ganglionii spinali ataşaţi acestei rădăcini; *coarnele laterale*, situate între cele anterioare şi posterioare, formate din nuclei, conţinînd *neuroni vegetativi simpatici* (ortosimpatici şi parasimpatici), *visceromotori* sau *viscerosenzitivi*, ca şi *comisura cenuşie* în care se află canalul central medular.

Substanţa albă formează în jurul substanţei cenuşii cordoane (funicule) anterioare despărţite de şanţul median anterior şi unite în fundul acestui şanţ prin comisură albă şi cordoane (funicule) posterioare, despărţite de septul glial posterior şi cordoane (funicule) laterale, situate între coarnele anterioare şi posterioare. Funiculele sînt alcătuite din *fibre senzitive* (ascendente) şi *fibre motorii* (descendente) care fac legătura între scoarţă şi organele interne sau periferie, realizînd căile de conducere *spinocorticale* şi *corticospinale*. Căile de conducere *senzitive* sînt formate din trei neuroni: primul neuron *(protoneuronul* receptor) are dendritele la periferie, corpul în ganglionul spinol şi axonul trece în cornul posterior. Aici face sinapsă (legătură) cu al II-lea neuron *(deutoneuronul receptor)*, care se încrucişează şi merge pînă la talamus, unde face sinapsa cu al III-lea neuron, *talamocortical*, care se termină în zona de integrare pe scoarţă. Fibrele senzitivităţii pentru controlul tonusului muscular ajung la cerebel prin cordoanele spinocerebeloase anterior şi posterior. Căile de conducere motorii sînt formate numai din doi neuroni: unul corticospinal, direct sau încrucişat, de la neuronii piramidali la coarnele anterioare, unde face sinapsa cu al II-lea *neuron motor*, care prin rădăcina anterioară a nervului spinal ajunge la muşchi. Acestea sînt căile piramidale ale mişcărilor voluntare. Mişcările involuntare sînt însă conduse pe căile extrapiramidale, al căror prim neuron pleacă din centri subcorticali: trunchi, bulb etc. Pe lîngă asigurarea căilor senzitivomotorii, măduva mai este şi sediul reflexelor somatice şi viscerale — vegetative.

ENCEFALUL. Îmbrăcat de meningele craniene, este alcătuit din segmentele sistemului nervos, situate în cutia craniană, căruia îi deosebim: *trunchiul cerebral, cerebelul* şi *creierul propriu-zis* (cerebru).

Pentru o bună înțelegere, ca și pentru a vedea în spațiu aceste formațiuni, trebuie să ne închipuim că măduva, odată ajunsă în cutia craniană, se lărgește și formează *bulbul – mielencefalul*. Acesta prezintă dorsal *cerebelul*, care se leagă de măduvă prin trei perechi de *pedunculi cerebeloși* (inferiori, superiori și mijlocii), care, trecînd pe dinaintea măduvei formează *puntea (metencefalul)*. Apoi, în sens ascendent, iau naștere *pedunculii cerebrali (mezencefalul* – istmul cerebral), care se continuă cu masele *talamusului (diencefalul)*, separate de ventriculul III și cu *emisferele cerebrale (telencefalul)* care ocupă în întregime restul cutiei craniene.

Trunchiul cerebral este alcătuit din complexul: *bulb, punte* și *mezencefal*.

Bulbul se află în continuarea măduvei *(măduva prelungită)* și prezintă aproape aceeași configurație exterioară cu măduva. Pe fața anterioară, cordoanele anterioare dau *piramidele bulbare*, iar cele laterale prezintă o umflătură ovoidală: *olivele bulbare*. În șanțurile dintre acestea se găsesc originile aparente ale unor nervi cranieni (VI–XII). Pe fața posterioară a bulbului, cordoanele posterioare care vin de la măduvă se depărtează de linia mediană și formează *pedunculii cerebeloși inferiori* (corpii restiformi) și *mijlocii* (brațele punții). Împreună cu *pedunculii cerebeloși superiori* (brațe conjunctivale) se circumscrie o suprafață rombică ce reprezintă planșeul ventriculului IV. Triunghiul inferior al planșeului corespunde bulbului (trigon bulbar), iar triunghiul superior corespunde punții (trigon pontin).

Ca structură, substanța cenușie, care se găsește în centru, este fragmentată de încrucișarea fibrelor, într-o serie de *nuclei echivalenți* (motori, senzitivi, vegetativi) și *proprii*, care reprezintă originea reală a diverșilor nervi cranieni sau nuclei ai *centrilor vitali* (respirator, circulator etc.). Substanța albă este formată din fibre mielinice *ascendente* sau *descendente*, de trecere, dintre care unele se încrucișează aici – fibre proprii bulbului.

Puntea lui Varolio este o bandă de substanță nervoasă dispusă anterior și transversal între bulb și pedunculi cerebrali iar lateral se continuă cu pedunculii cerebeloși mijlocii, care merg posterior la cerebel. Prin fața sa anterioară ia contact cu apofiza bazilară, iar prin fața sa posterioară contribuie la formarea triunghiului pontin al planșeului ventriculului IV. Ca structură, este alcătuită din substanță albă, formată din fibre de trecere ascendente și descendente, ca și din fibre transversale pentru cerebel, iar substanța cenușie este dispusă sub formă de nuclei: *motori* (V–VI–VII), *senzitivi* (V–VIII) și *vegetativi* (nucleul salivator superior și lacrimal).

Pedunculii cerebrali cu lama cvadrigemină sînt formați din două mase de țesut nervos continuînd puntea, care încep să se depărteze de linia mediană și care sînt alcătuiți dintr-o zonă inferioară *(piciorul pedunculului)* și o zonă superioară, *tegmentul pedunculor*. Structural, acestea sînt formate din substanță albă (fibre ascendente și descendente), iar în tegment, substanța cenușie, formînd *nuclei proprii* (substanța neagră, nucleul roșu și formația reticulară), ca și nuclei echivalenți celor din măduvă. Lama cvadrigemină tectum, rezultată tot din mezencefal, este situată posterior și superior tegmentului peduncular și prezintă patru tuberculi (coliculi): doi coliculi superiori, legați de reflexele și calea vizuală, și doi coliculi inferiori, legați de reflexele auditive. Deasupra și între cei doi coliculi superiori cvadrigemeni se află *glanda pineală* sau *epifiza*.

Trunchiul cerebral, în general, îndeplinește funcția de organ de conducere și de legătură între centri superiori și măduvă.

Cerebelul sau creierul mic, rezultat din metencefal, este situat în etajul posterior al endobazei, înapoia trunchiului cerebral, în loja menajată de cortul cerebelului. De formă ovoidă, este alcătuit dintr-un lob mijlociu, numit *vermis* și doi lobi laterali, *emisferele cerebeloase*.

Prezintă pe suprafața sa o serie de șanțuri transversale care împart vermisul și emisferele în lobi și lobuli. În corpul cerebelului se disting: un *lob anterior* sau *paleocerebelul*, unul *posterior* sau *neocerebelul* și *lobul floculonodular* sau arhicerebelul, cel mai redus ca volum. Cei nouă lobuli aparenți pe suprafața vermisului sînt: *lingula*, *central*, *culmen*, *decliv*, *folium* în partea superioară, iar inferior *tuber*, *piramida*, *uvula* și *nodulus*. Pe suprafața emisferelor cerebeloase apar aripa lobului *central*, *patrulater*, *semilunar*, *biventer*, *tonsila* și *floculus*.

Ca structură, aici substanța cenușie se află la periferie, formînd *scoarța* sau *cortexul* cerebelului, alcătuită din trei straturi: *molecular* (cu celule în coșuleț), *intermediar* (cu celulele lui Purkinje) și *granular*, iar substanța albă se află în interior și este formată din fibre *aferente*, *eferente*, ca și de asociație sub formă de tractusuri. Pe secțiune, această dispoziție arată aspectul unei arborizații (arborele Thuja), denumită *arborele vieții*. În interiorul substanței albe se află cei patru nuclei: *nucleii fastigiali* în vermis, iar lateral, *nucleul globos*, *emboliform* și cel *dințat*, de la care pornesc fibre eferente, de legătură.

Cerebelul, ca funcție, contribuie la coordonarea *mișcărilor* voluntare, la menținerea tonusului muscular, ca și a echilibrului static (miostatic) sau în mișcare a organismului (miodinamic).

Diencefalul (creierul intermediar) se află în continuarea mezencefalului. Este format din două mase ovoide de substanță nervoasă și situat de o parte și de alta a ventriculului III, căruia îi formează pereții laterali. El este alcătuit din două părți mai importante: *talamencefalul* și *hipotalamusul*. Talamencefalul cuprinde o porțiune mai voluminoasă și mai importantă numită talamus, și alte două formațiuni: *metatalamus* și *epitalamus*. Talamusul este alcătuit structural din substanță cenușie grupată în nuclei. Prezintă o regiune anterioară numită tuberculul anterior al talamusului și una posterioară, *pulvinar*. El îndeplinește funcția de stație de releu între segmentele inferioare ale sistemului nervos și emisfere, reprezentînd *centrul de integrare a întregii sensibilități a organismului*.

Metatalamusul este reprezentat de corpii *geniculați laterali* care vin în legătură cu *coliculii superiori ai căii optice* și de *corpii geniculați laterali*, care vin în contact cu coliculii inferiori *ai căii acustice*.

Epitalamusul, situat în partea posterosuperioară a diencefalului, cuprinde glanda *pineală* sau *epifiza*, localizată deasupra coliculilor superiori și trigonul habenular cu nucleul și striile habenulei.

Hipotalamusul formează portea bazală a diencefalului reprezentat de regiunea infundibulotuberioră. Este alcătuit din următoarele formațiuni: regiunea supraoptică, tuberculul cenușiu (tuber cinereum) cu prelungirea sa inferioară *(infundibulul)* prin care se realizează legătura cu glanda *hipofiză (creierul endocrin al organismului)* și corpii mamilari. Hipotalamusul reprezintă zona centrilor vegetativi superiori, subcorticali.

Emisferele cerebrale și **comisurile interemisferice** (cerebru). Aceste formațiuni reprezintă ultimul stadiu de evoluție a veziculei telencefalice. Emisferele cerebrale umplu în întregime cutia craniană, acoperind prin dezvoltarea lor toate celelalte formațiuni nervoase. Împreună cu diencefalul, formează creierul, partea cea mai voluminoasă a encefalului. În afara organis-

mului cîntăreşte 1 500 g, însă în interiorul sacului meningeal (150 ml de lichid cerebrospinal) greutatea masei cerebrale este redusă la 49 g (legea lui Arhimede). Emisferele sînt separate pe linia mediană de *şanţul sagital interemisferic* şi sînt legate între ele, pe toată lungimea lor, de corpul *calos*. Suprafaţa exterioară a unei emisfere este brăzdată de nişte şanţuri *(sulcus)*, numite *scizuri* (fisuri) care separă porţiuni în relief, numite *circumvoluţii* (gyri), care au rolul de a mări suprafaţa creierului. Şanţurile mai importante sînt: *şanţul central* (Rolando), *şanţul lateral* (Sylvius), *şanţul parietooccipital* şi *şanţul calcarin*. Aceste şanţuri sînt mai profunde şi împart emisferele în lobi: *frontal, parietal, temporal, occipital* şi *lobul insulei*, situat în profunzimea şanţului lateral. Fiecare emisferă prezintă trei feţe: *superolaterală, medială* şi *inferioară*.

Pe faţa superolaterală se deosebesc: *lobul frontal*, delimitat posterior de şanţul central, prezintă înaintea acesteia un şanţ precentral delimitînd între ele *girul precentral*. Alte două şanţuri perpendiculare pe acesta delimitează trei *giri frontali: superior, mijlociu* şi *inferior*. *Lobul parietal*, situat înapoia şanţului central şi deasupra celui lateral prezintă un şanţ paralel cu cel central (postcentral), delimitînd între ele *girul postcentral*. Un alt şanţ orizontal *(şanţul intraparietal)* delimitează doi *lobuli parietali*, unul *superior* şi altul *inferior*, cu girii supramarginal şi angular. Lobul temporal, situat dedesubtul şanţului lateral, prezintă două şanţuri orizontale care-l împart în trei *giri temporali:* unul *superior*, cu pliuri transverse, unul *mijlociu* şi unul *inferior*. *Lobul occipital*, situat înapoia şanţului parietooccipital, prezintă de asemenea, două şanţuri care-l împart în trei giri occipitali.

Faţa medială prezintă şanţul *corpului calos* şi cel al *cingului*, care delimitează între ele *girul cingului*. Deasupra acestuia se află girul frontal medial cu lobul poracentrol iar posterior zona numită *precuneus* (lob parietal) şi *cuneus* (lob occipital) sub şanţul *calcarin*. Girul cingului, ocolind posterior corpul calos, se îndreaptă anterior şi formează *girul parahipocampal* cu *uncusul* care ţine de lobul temporal.

Faţa interioară sau bazală a emisferelor cerebrale prezintă pe lobul frontal *şanţul olfactiv*, cu *bulbul* şi *tractusul* olfactiv şi *şanţurile orbitale*, în forma literei H. În zona temporooccipitală, două şanţuri longitudinale *(colateral şi hipocampal)* delimitează girul occipitotemporal lateral (fuziform) şi girul occipitotemporal medial (lingual).

Structura emisferelor arată la suprafaţa lor o pătură de substanţă cenuşie care formează *scoarţa cerebrală*, la baza lor o aglomerare de substanţă cenuşie, formînd *nucleii bazali* sau *corpii striaţi*, iar între ei, *substanţa albă*, formată din fibre nervoase. Acestea sînt de trei feluri: *fibre nervoase de proiecţie* sau de legătură cu celelalte segmente ale nevraxului (ascendente sau descendente), *fibre comisurale* între emisfere, formînd *corpul calos, fornixul* şi *comisura albă anterioară* şi *fibre de asociere* între regiuni ale aceleiaşi emisfere. La nivelul scoarţei cerebrale sînt situaţi o serie de centri de integrare *senzoriali*, în zonele *olfactive, auditive, gustative* sau *vizuale*. *Centrul senzitiv* al organismului se află în girul postcentral şi *centrul motor* în girul precentral şi unele zone *de asociaţie*. Motricitatea şi senzitivitatea diverselor segmente ale organismului corespund imaginii schematice a unui om aşezat peste şanţul central cu capul în jos, dar cu fruntea în sus şi cu bărbia în jos.

CĂILE DE CONDUCERE ale sistemului nervos central sînt alcătuite din fascicule ascendente ale *senzitivităţii* şi fascicule descendente ale

motricității. Calea senzitivă este formată din trei neuroni: *protoneuronul* (spinal), *deutoneuronul* (spinotalamic) și neuronul *talamocortical.* Calea motricității este formată numai din doi neuroni: unul *corticospinal* și altul *periferic,* de la coarnele anterioare ale măduvei la mușchi.

SISTEMUL NERVOS PERIFERIC este reprezentat de două segmente bine distincte, care au rolul de a vehicula stimuluri nervoase — biocurenți: nervii *cranieni* și nervii *spinali.* Împreună cu sistemul nervos central realizează sistemul nervos al vieții de relație *(ecotrop),* asigurînd astfel legătura cu mediul înconjurător.

Nervii cranieni au originea, traiectul ca și distribuția lor, cu mici excepții, toate la nivelul craniului. După funcția lor, ei se împart în nervi senzitivi, motori și micști, fiind nominalizați după același criteriu, sau în perechi numerotate de la I la a XII-a, astfel: perechea I de nervi cranieni: nervii olfactivi, perechea a II-a: nervii optici, a III-a: oculomotor, a IV-a: trohlear, a V-a: trigemen (cu ramura oftalmică, maxilară și mandibulară), a VI-a: abducens, a VII-a: facialul, a VIII-a: vestibulocohlear, a IX-a: glosofaringian, a X-a: nervul vag (sau pneumogastric), a XI-a: accesoriu (spinal) și a XII-a pereche — nervul hipoglos.

În raport cu funcția lor, deosebim trei perechi de *nervi senzitivi:* perechea I, a II-a și a VIII-a; cinci perechi de *nervi motori:* perechea a III-a, a IV-a, a VI-a, a XI-a și a XII-a; patru perechi de *nervi micști:* perechea a V-a, a VII-a, a IX-a și a X-a.

Nervii spinali își au originea la nivelul măduvei prin două rădăcini: una *ventrală* — motorie — care apare în prelungirea coarnelor anterioare ale măduvei și alta *dorsală* — senzitivă — în prelungirea coarnelor posterioare ale măduvei și pe traiectul căreia se găsește un *ganglion spinal.* Aceste două rădăcini se unesc și formează împreună *nervul spinal.* El emite patru ramuri: o ramură ventrală care este cea mai importantă și care unindu-se cu cele de deasupra și cu cele de dedesubt formează plexuri la anumite nivele: *plexul cervical* (C_1–C_5), *plexul brahial* (C_5–T_1), *plexul lombar* (T_{12}–L_4), și *plexul sacrat* (L_5–S_5). O ramură dorsală pentru mușchii posteriori ai toracelui, o *ramură comunicantă* pentru legătura cu sistemul nervos vegetativ simpatic și o *ramură meningee* pentru meningele spinale.

MENINGELE CEREBROSPINALE sînt alcătuite din 3 membrane suprapuse, învelind în totalitate nevraxul. Acestea sînt, de la exterior spre interior: *dura mater, arahnoida* și *pia mater.* Unii cercetători le împart în: *meningele dure* sau pahimeninge: dura mater și *meningele moi* sau leptomeninge: arahnoida și pia mater.

Dura mater, o membrană fibroasă și rezistentă situată la exteriorul nevraxului, prezintă în descrierea sa două regiuni: *dura mater craniană* și *dura mater spinală.* Dura mater, situată în interiorul cutiei craniene, trece peste șanțurile și girii cerebrali. Ea emite unele prelungiri interne, formînd loji: coasa creierului, care separă cele două emisfere cerebrale coasa și cortul cerebelului — loja sa — ca și diafragmul șelei turcești pentru loja hipofizei. De asemenea, ia parte la formarea sinusurilor venoase intracraniene. Dura mater spinală se întinde de la gaura occipitală, formînd un cilindru, pînă la nivelul vertebrei a II-a — a III-a sacrată. Menajează între ea și canalul medular un spațiu *extradural* sau *epidural.*

Arahnoida este o membrană seroasă, fină, situată imediat sub dura mater. Între arahnoidă și pia mater există un spațiu important, numit *spațiul subarahnoidian,* în care se află și circulă *lichidul cerebrospinal.*

în unele locuri, arahnoida se depărtează mult de pia mater, realizînd niște spații numite *cisterne*.

Pia mater este o membrană foarte fină conținînd în grosimea sa o bogată rețea vasculară și, spre deosebire de celelalte două membrane, urmează fidel toate denivelările substanței nervoase, ca și șanțurile, pătrunzînd pînă în fundul lor.

SISTEMUL NERVOS VEGETATIV — *idiotrop* — ca parte integrantă a sistemului nervos periferic, cunoscut și sub numele de *sistem nervos autonom*, asigură funcționalitatea organelor interne — de nutriție, de reproducere etc. Este alcătuit dintr-o porțiune centrală și o porțiune periferică, între care se interpun ganglioni, ca și fibre *pre* și *postganglionare*, care împrumută în majoritatea lor calea nervilor periferici. El este organizat în două componente bine conturate: *sistemul nervos simpatic* și *sistemul nervos parasimpatic*.

Sistemul nervos simpatic — numit și *ortosimpatic* sau *marele simpotic* — prezintă o *porțiune centrală* cu neuronii la nivelul coarnelor laterale ale substanței cenușii din măduvă; o *porțiune periferică*, formată dintr-un lanț ganglionar situat pe fețele anterolaterale ale corpilor vertebrali, din ganglioni prevertebrali, ca și din nervi și plexuri simpatice. Legătura dintre cele două porțiuni este realizată de fibre preganglionare mielinice — scurte — și fibre postganglionare amielinice — lungi — somatice și viscerale, urmînd calea nervilor spinali, sau formînd plexuri perivasculare. La acest sistem se recunosc următoarele regiuni: cervicală, toracică, lombară, sacrată și coccigiană.

Sistemul nervos parasimpatic, care nu formează o entitate morfologică analoagă cu a simpaticului, — al cărui *antagonist* este — prezintă și el două porțiuni în raport cu originea sa: una *craniană* și una *sacrată*. *Parasimpaticul cranian* împrumută originea, ca și traiectul — în cea mai mare parte — *nervului vag* sau pneumogostric (a X-a pereche), mergînd la faringe și laringe, la trahee, bronhii, plămîni, stomac, intestin, ca și la rinichi, pancreas, splină și glande suprarenale. De asemenea, împrumută calea nervului oculomotor, a facialului, lingualului și glosofaringianului. Ganglionii acestui sistem sînt, în general, aproape sau chiar în pereții organelor respective. *Parasimpaticul sacrat* (pelvin) cu origină în măduva sacrată (S_{1-4}) trimite ramuri pentru treimea terminală a colonului, ca și pentru organele pelvine — vezica urinară și organele genitale externe și interne.

Cunoscînd așezarea ganglionilor în ambele sisteme, vom observa că fibrele preganglionare sînt scurte în sistemul nervos simpatic, iar cele postganglionare lungi, pe cînd în sistemul nervos parasimpatic fibrele preganglionare sînt lungi și cele postganglionare scurte.

SISTEMUL ENDOCRIN este alcătuit dintr-o salbă de formațiuni glandulare sau unele teritorii celulare. El are ca scop să elaboreze anumite substanțe — *hormoni* — stimulatoare sau inhibitoare, cu acțiune caracteristică metabolică sau morfogenetică. Complexul glandular se află într-un perfect echilibru, așa fel încît disfuncțiunea unei glande antrenează hiperfuncția celorlolte. Hipotalamusul reprezintă nodul endocrinovegetativ — creierul intermediar — care asigură legătura dintre scoarța cerebrală pe de o parte și sistemul endocrin și vegetativ — *sistemul neuroendocrin* — pe de altă parte.

Glanda hipofiză (pituitară) este considerată ca cea mai importantă glandă din complexul endocrin, reprezentînd pentru unii *creierul endocrin*

al organismului. Este adăpostită în scobitura corpului osului sfenoid – şaua turcească – unde prelungiri ale durei mater îi formează o lojă, aflîndu-se dedesubtul feţei inferioare a creierului, de care este legată prin tija pituitară şi infundibul. De mici dimensiuni, 8 mm anteroposterior şi 12 mm transversal, are o greutate de 30–40 cg, prezintă doi lobi de origină embrionară diferită, separaţi de o porţiune intermediară. *Lobul anterior* sau glandular, *adenohipofiza*, mai voluminos, mai închis la culoare, derivă din faringele primitiv şi este foarte bogat vascularizat. Structural este alcătuit din celule glandulare cromofobe şi cromofile (alfa, acidofile şi beta, bazofile); pe lîngă hormonul somatotrop – de creştere – secretă hormoni pentru toate celelalte glande: gonadotrop, luteotrop, foliculostimulant, pentru glandele sexuale, tireotrop pentru glanda tiroidă, adrenocorticotrop pentru glanda suprarenală. *Lobul posterior* – neurohipofiza – de volum mai redus, colorat mai palid, derivă din substanţa nervoasă a diencefalului. Serveşte ca depozit pentru doi hormoni importanţi: *vasopresina* – hormonul antidiuretic – cu acţiune asupra rinichiului şi *hormonul ocitocic* care stimulează contracţia uterului gravid şi lactaţia. Glanda hipofiză este bogat vascularizată din artera carotidă internă, prin intermediul unui *sistem portal hipofizar* descris de G r. P o p a.

Glanda epifiză, impară şi mediană, este situată posterior deasupra ventriculului III şi a lamei tectale, sub corpul calos. De dimensiunile unui bob de mazăre, măsoară 8/5 mm, cîntăreşte 25 cg şi aparţine epitalamusului din diencefal. Epifiza are rol important în creşterea şi dezvoltarea organismului. Hormonul principal este denumit *pinealina*.

Glanda tiroidă este cea mai voluminoasă din toate glandele endocrine. Situată în regiunea anterioară a bazei gîtului, corespunde vertebrelor V şi VII cervicale. Are forma unei potcoave cu deschizătura în sus şi înapoi, îmbrăţişînd traheea pînă la al IV–V-lea inel traheal. Cîntăreşte 25–30 g. Prezintă doi lobi principali, drept şi stîng, situaţi lateral traheei şi uniţi anterior printr-o punte: istmul tiroidian. De la marginea superioară a istmului pleacă în sus şi spre stînga, o prelungire conoidă, subţire: lobul piramidal – piramida lui Lalouette. Tot corpul glandei se găseşte situat în loja tiroidiană, menajată de fasciile cervicale. Are intime raporturi cu vasele mari de la baza gîtului şi îşi primeşte o vascularizaţie foarte bogată din două surse principale: *artera tiroidiană superioară*, ramură din carotida externă şi *artera tiroidiană inferioară*, ramură din artera subclaviculară. Mai rar există şi o a III-a arteră *tiroidiană ima*. Inervaţia este asigurată de către cei 3 ganglioni cervicali – simpatici. Ca structură, prezintă la exterior o capsulă proprie iar la interior este alcătuită dintr-o multitudine de foliculi de diverse mărimi, care conţin o substanţă coloidă, gălbuie, foarte bogotă în iod, ca şi hormonul său propriu: *tiroxina*. Glanda tiroidă influenţează creşterea organismului, osificarea, metabolismul apei şi electroliţilor, hematoza, activitatea S.N.C., termoreglarea organismului etc.

Glandele paratiroide, indispensabile vieţii, sînt în mod normal în număr de patru: două superioare şi două inferioare. Ele se află situate pe faţa posterioară a celor doi lobi tiroidieni şi sînt de mărimea unui bob de mei. Ele se găsesc uneori înclavate în ţesutul glandei tiroide, scăpînd astfel unei atente observaţii. Ca structură, au la exterior o capsulă foarte fină ce acoperă foliculii coloidali, coloane de celule principale, unele intens colorate eozinofil, ca şi numeroase vase sinusoidale. Ele secretă

hormonul numit *parathormon* care dirijează metabolismul mineral și în special pe cel al calciului și fosforului.

Timusul este o glandă endocrină al cărei volum variază cu vîrsta. La naștere are 10–15 g și crește pînă la pubertate la 30–40 g, după care involuează. Este situat în 1/3 superioară a mediastinului superior, retrosternal, cu polul inferior la nivelul cartilajului IV costal, înaintea traheei. Prezintă doi lobi de formă alungită, avînd rapoarte intime cu pericardul și cu vasele mari de la baza cordului. Vascularizat din arterele mamare interne și din ortera tiroidiană inferioară, primește o bogată inervație vegetativă. Ca structură, prezintă la exterior o capsulă și o stromă conjunctivă cu țesut propriu dispus în lobuli, avînd o zonă de substanță corticală și una medulară în care se găsesc formațiuni specifice: corpusculi concentrici (Hossall). Timusul ore rol de a elabora limfocite, ca organ hematopoetic, iar prin hormonul său specific influențează creșterea și osificarea, ca și în sens ontogenetic, dezvoltarea organelor genitale interne și externe.

Glandele suprarenale – capsulele suprarenale – în număr de două, îmbracă polul superior al fiecărui rinichi. Au o formă ușor piramidală, o colorație brună-gălbuie și dimensiuni mici: 25–30 mm și 5–7 mm grosime și o greutate de 6–7 g. Sînt situate retroperitoneal ca și rinichii și înconjurate de atmosfera grăsoasă perirenală. Ca structură, prezintă la periferie o capsulă fină care trimite prelungiri în interior și un țesut propriu care este format din două zone bine distincte: una *corticală* și una *medulară*.

Zona corticosuprarenală, de origine mezodermică și indispensabilă vieții, este alcătuită din celule diferențiate în 3 straturi: *glomerular, fasciculat* și *reticular*. Aceostă zonă are un rol însemnat în metabolismul apei și sărurilor minerale, proteinelor și glucidelor, prin cele două categorii de hormoni secretați: a) *mineralocorticoizi: desoxicorticosteronul* (DOCA) și *aldosteronul*, importanți în menținerea echilibrului hidroelectrolitic și b) *glucocorticoizi* (11 oxisteroizi): *corticosteronul, cortizonul* (hidrocortizonul), ca și hormoni *sexuali:* androgenic și progesteronic. Acești hormoni au și efecte anabolizante proteice.

Zona medulosuprarenală, de origine ectodermică, este alcătuită din coloane de celule cromafine (feocromocite) și foarte numeroase vase capilare sinusoidale. Această zonă secretă hormoni numiți *catecolamine* – cu acțiune la periferie: *adrenalina* sau *epinefrina* care este secretată în cantitate mai mare (80%) și *noradrenalina* – care este mai sintetizată și în terminațiile nervoase ale fibrelor adrenergice. Catecolaminele reprezintă hormoni ai apărării, cu acțiune puternică asupra tensiunii arteriale. Glandele suprarenale sînt vascularizate din aorta abdominală, prin arterele subdiafragmotice – capsulare – renale și primesc o bogată inervație vegetativă din plexul solar ca și din cel renal.

Testiculul, ovarul, ca și pancreasul endocrin, au fost deja descrise la capitolele respective.

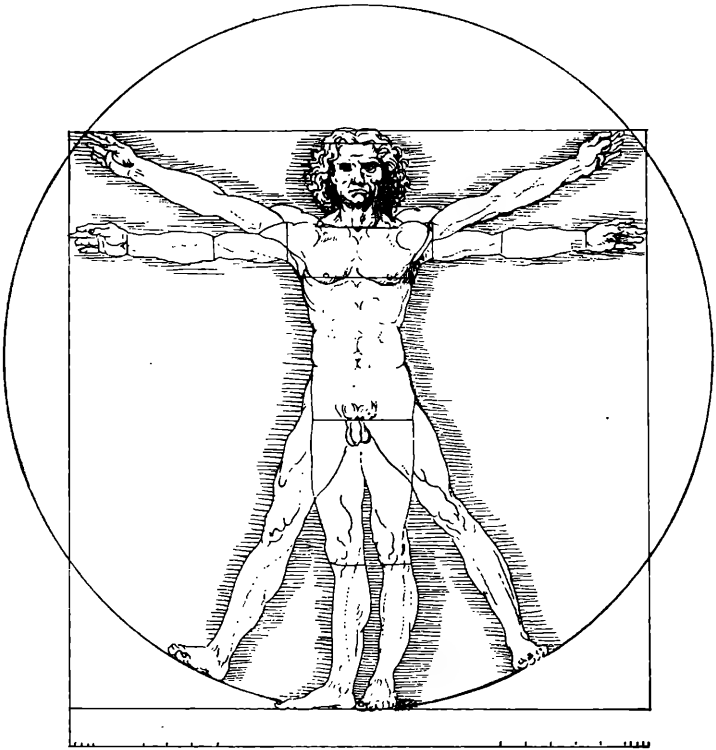

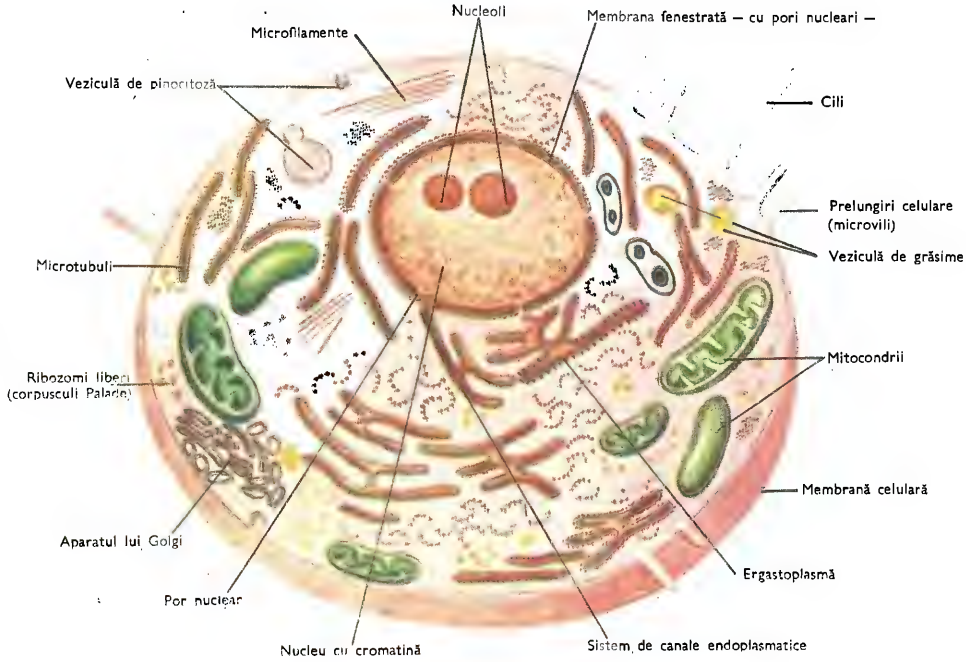
Nucleoli
Membrana fenestrată – cu pori nucleari –
Microfilamente
Veziculă de pinocitoză
Cili
Prelungiri celulare (microvili)
Veziculă de grăsime
Microtubuli
Mitocondrii
Ribozomi liberi (corpusculi Palade)
Membrană celulară
Aparatul lui Golgi
Ergastoplasmă
Por nuclear
Nucleu cu cromatină
Sistem de canale endoplasmatice

1. CELULA

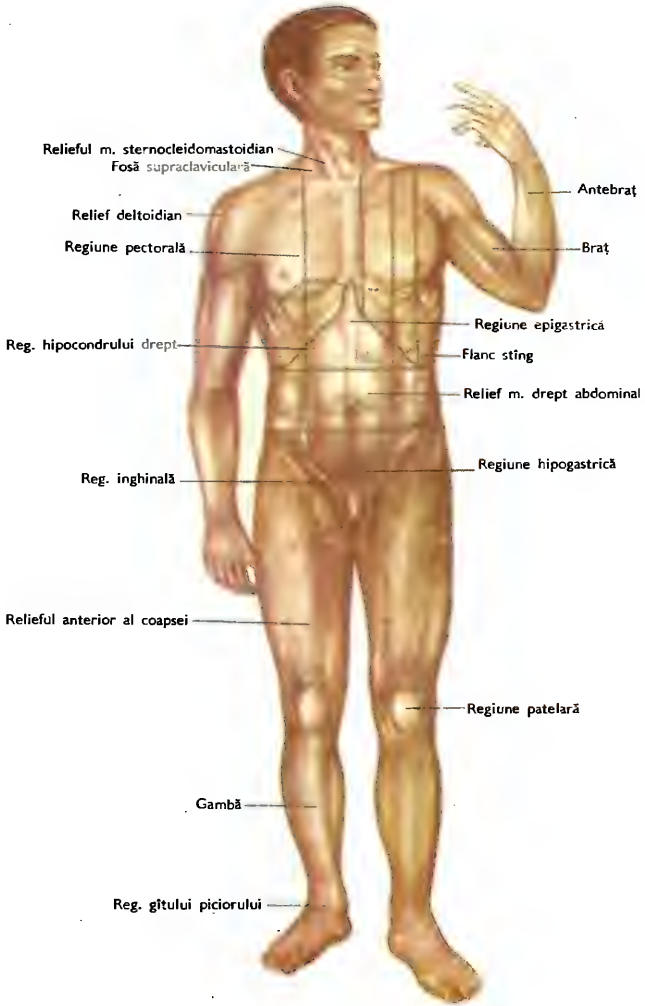

2. CORPUL OMULUI
— vedere anterioară —

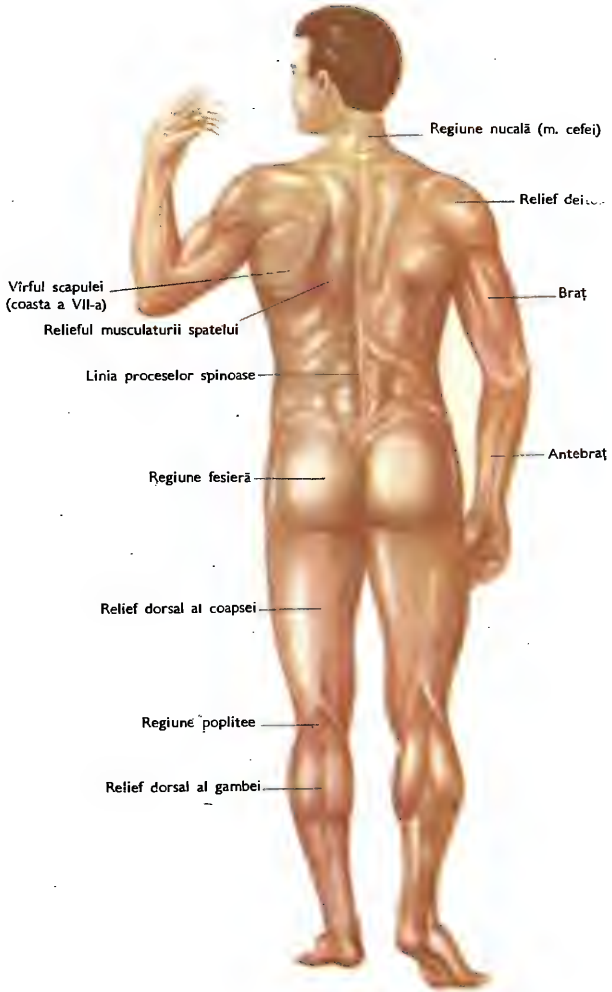

3. CORPUL OMULUI
— vedere dorsală —

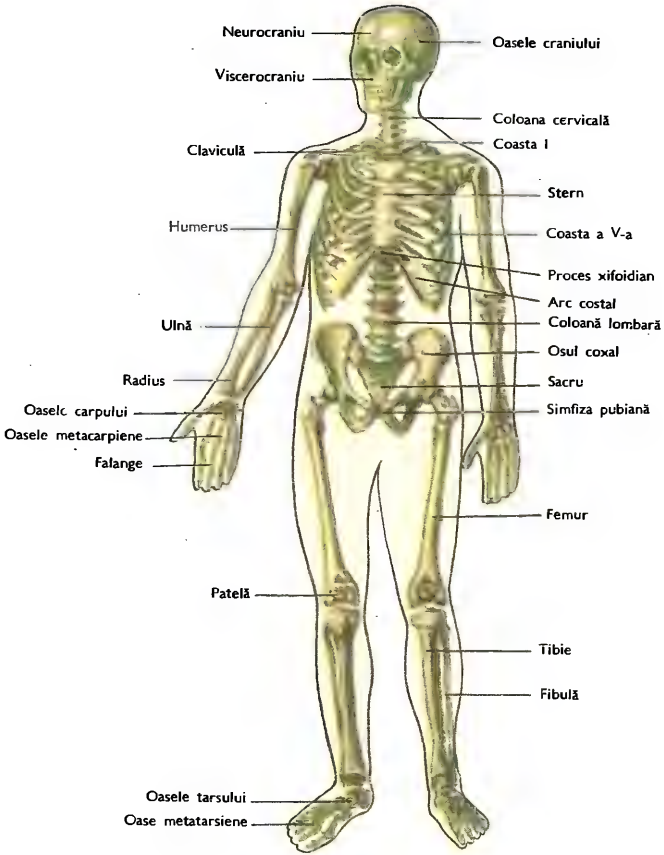

4. SCHELETUL
— văzut anterior —

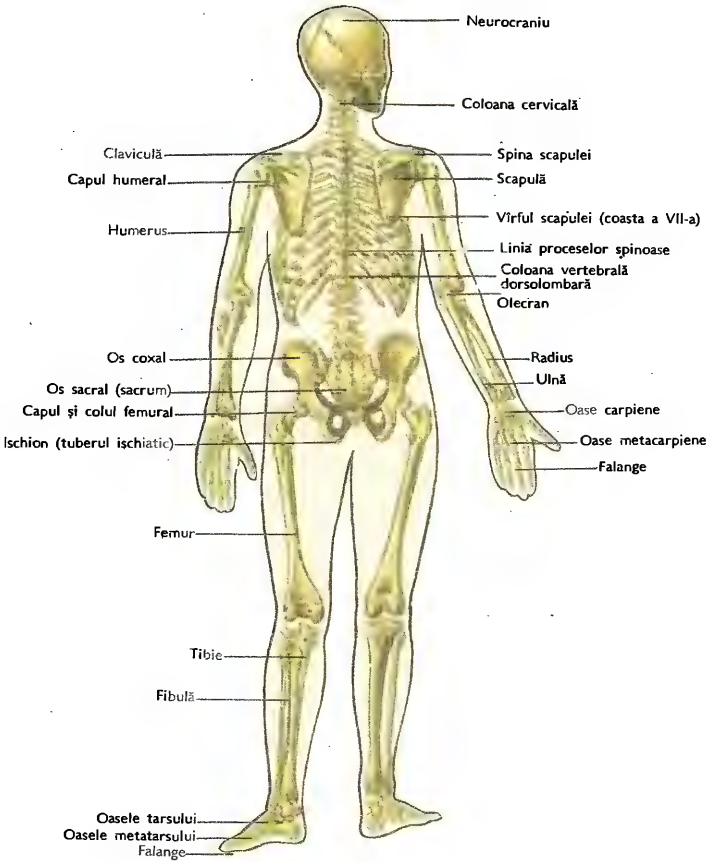

S. SCHELETUL
– vedere dorsală –

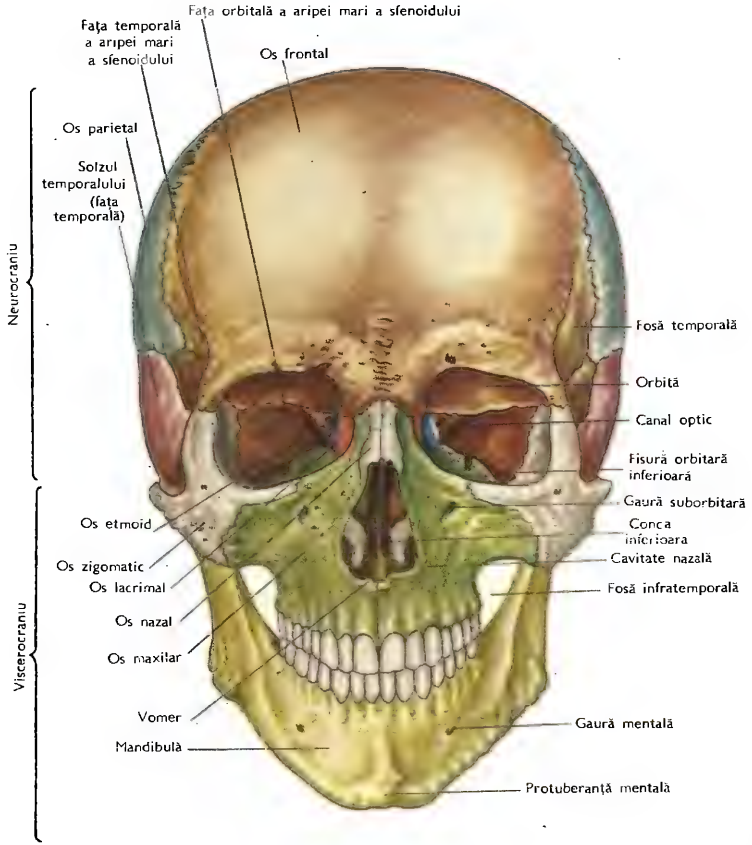

6. SCHELETUL CRANIULUI
vedere frontală

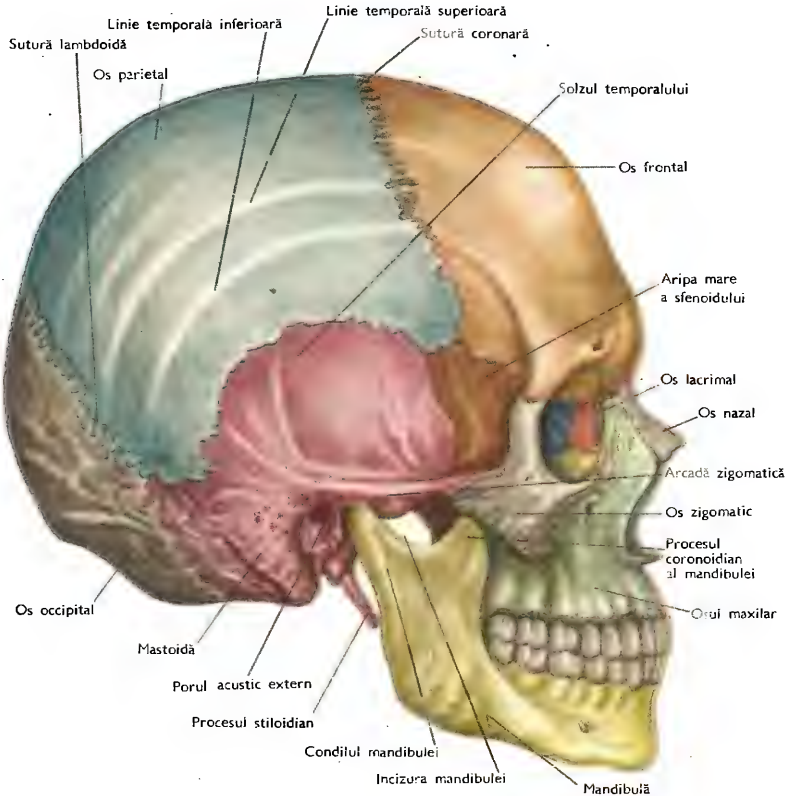

7. SCHELETUL CRANIULUI
vedere laterală

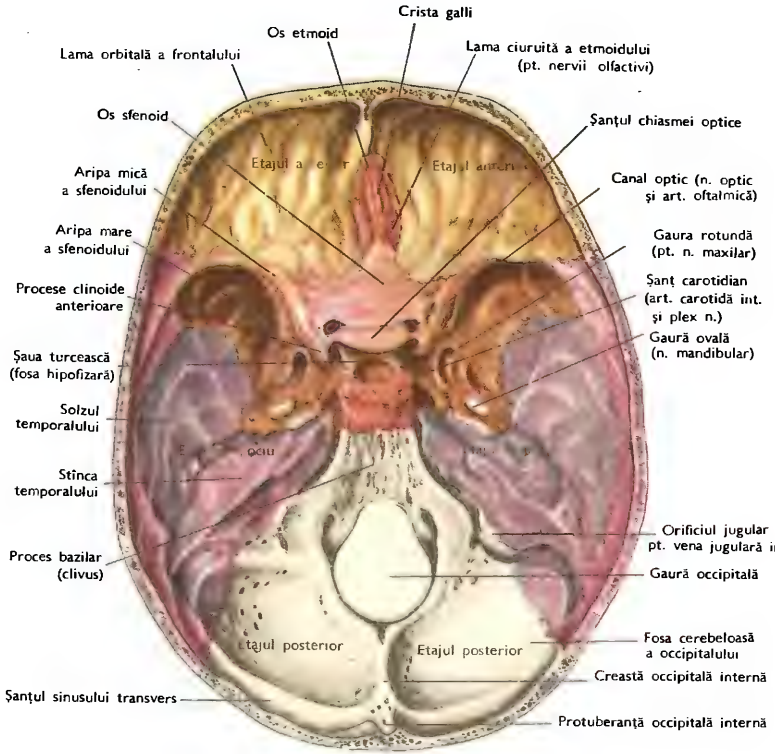

8. BAZA CRANIULUI
endobaza

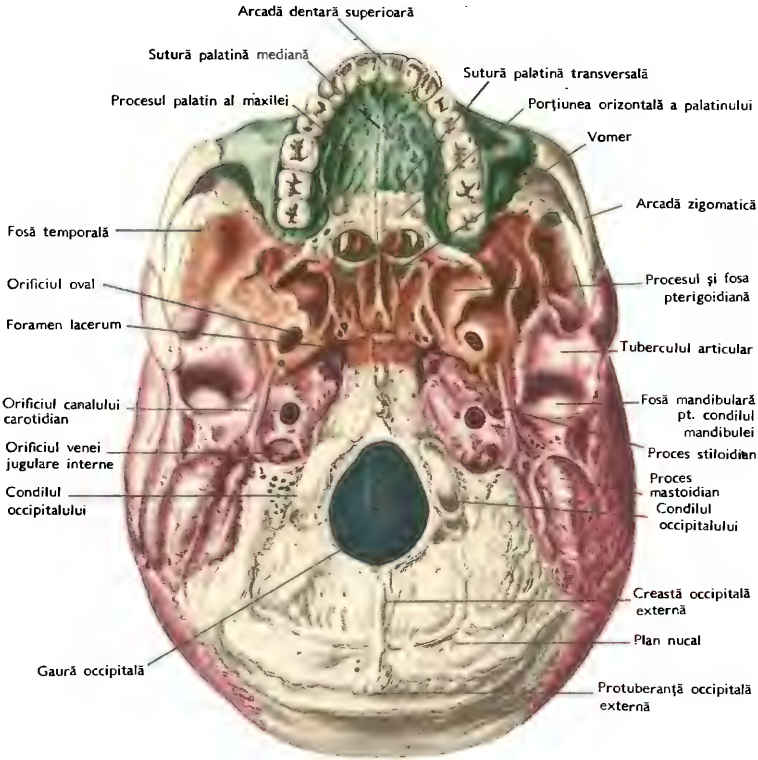

9. BAZA CRANIULUI
exobaza

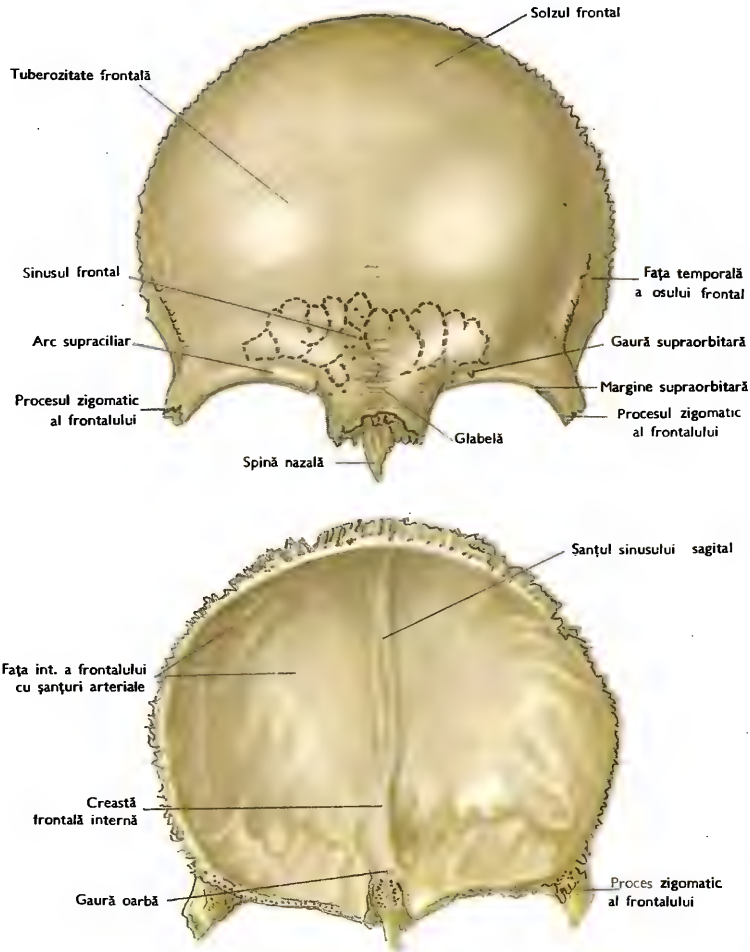

10. OSUL FRONTAL

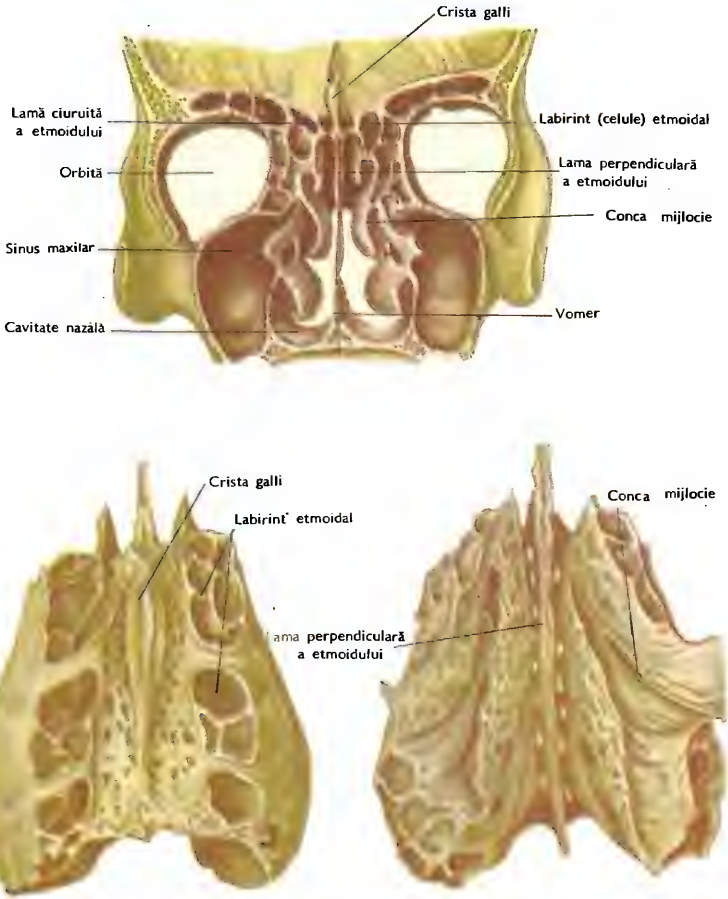

11 SECȚIUNE FRONTALĂ PRIN OSUL ETMOID ȘI PRIN CAVITĂȚILE NAZALE, ORBITE ȘI SINUSURI MAXILARE

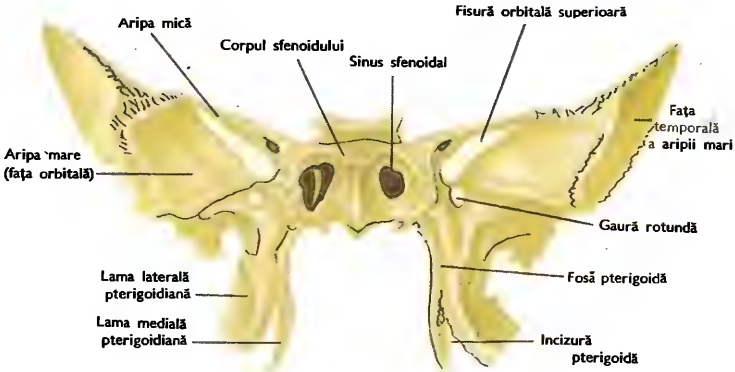

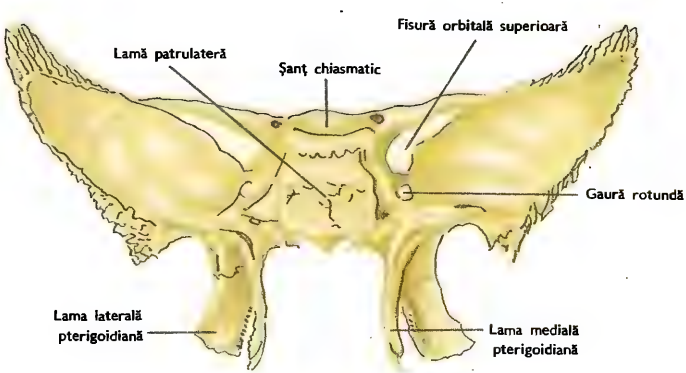

12. OSUL SFENOID

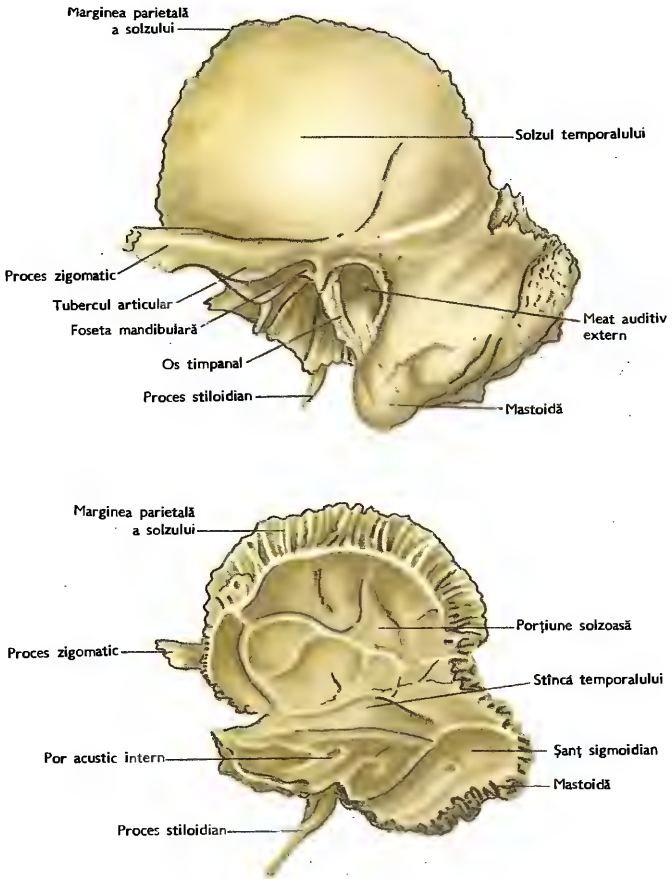

13. OSUL TEMPORAL

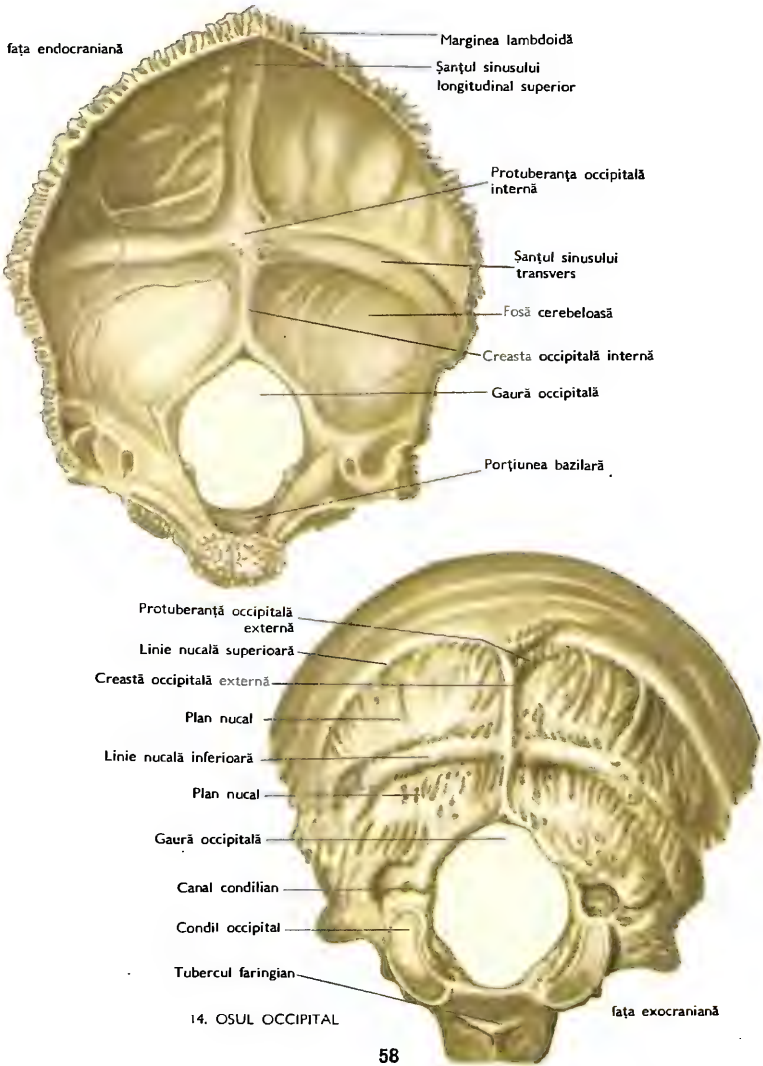

14. OSUL OCCIPITAL

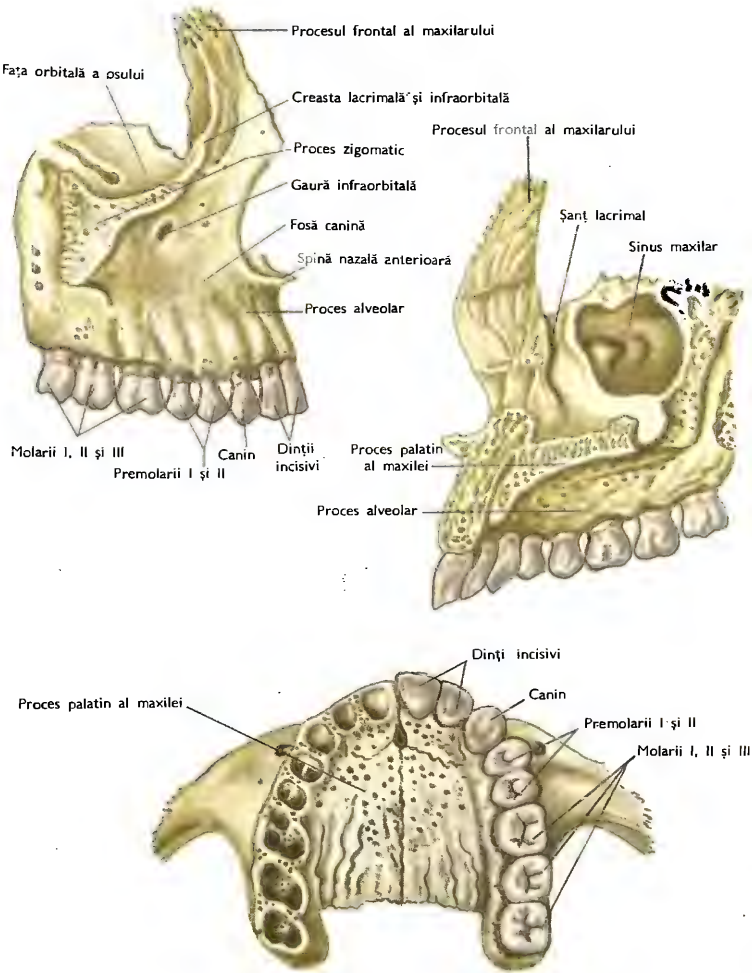

15. OSUL MAXILAR

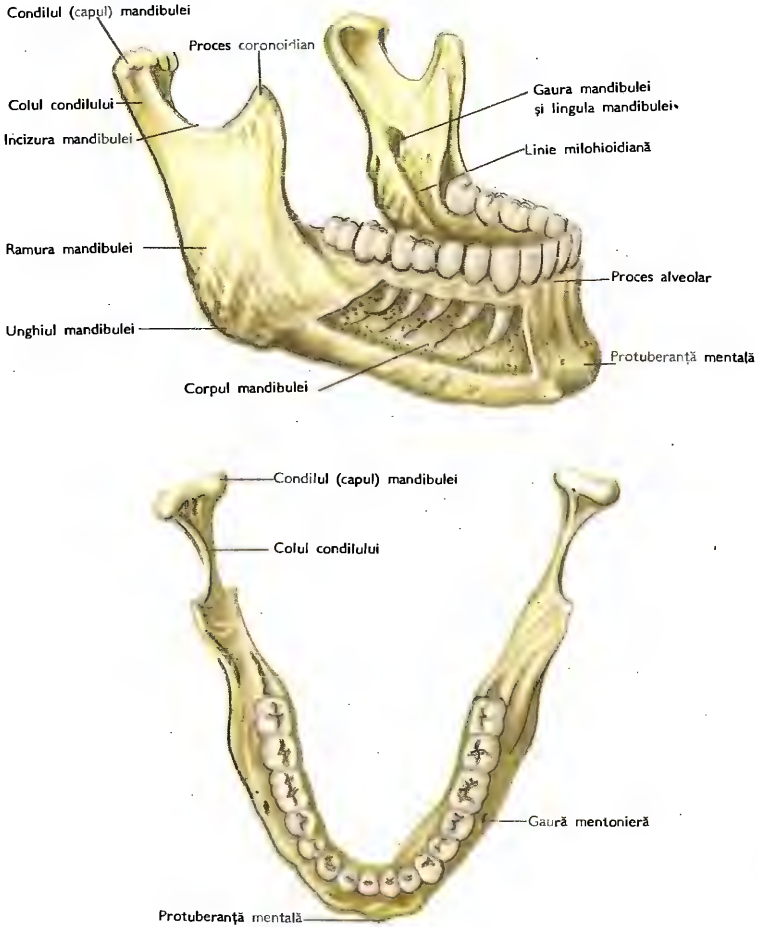

16 . MANDIBULĂ

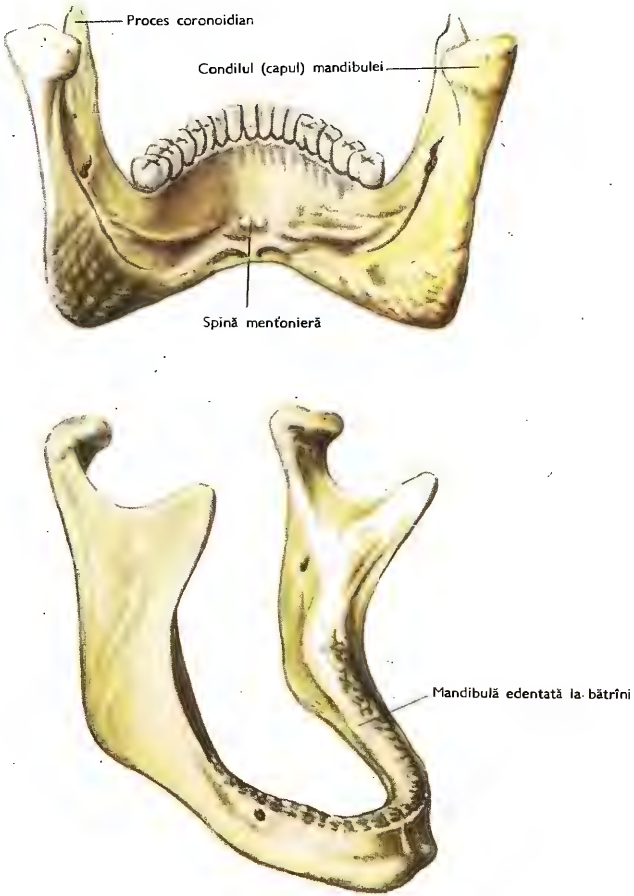

17. MANDIBULĂ

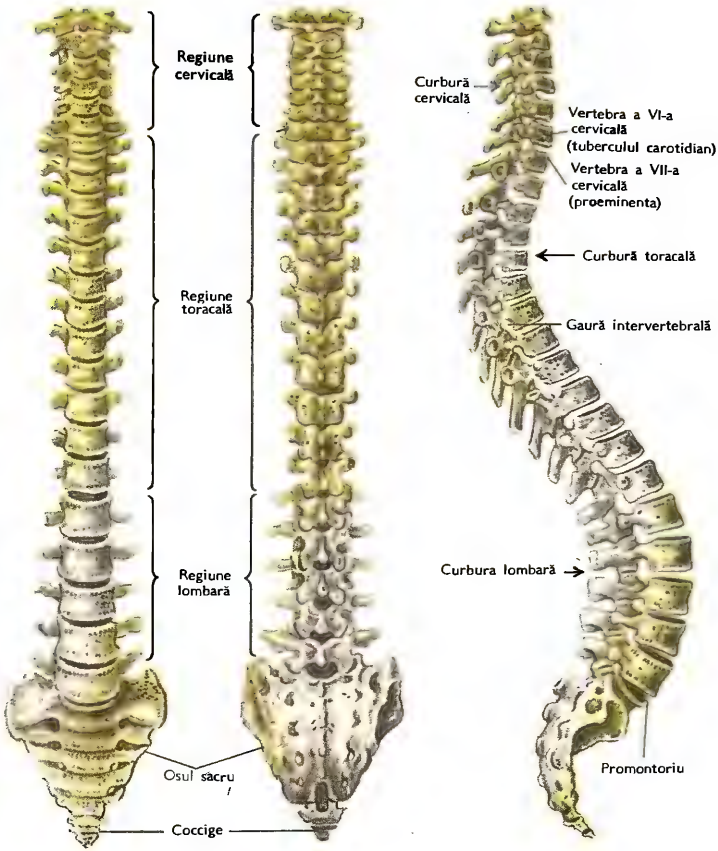
Regiune cervicală
Regiune toracală
Regiune lombară
Osul sacru
Coccige
Curbură cervicală
Vertebra a VI-a cervicală (tuberculul carotidian)
Vertebra a VII-a cervicală (proeminenta)
Curbură toracală
Gaură intervertebrală
Curbura lombară
Promontoriu

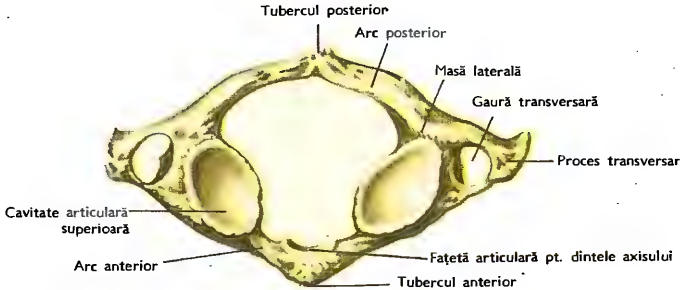
Tubercul posterior
Arc posterior
Masă laterală
Gaură transversară
Proces transversar
Cavitate articulară superioară
Arc anterior
Faţetă articulară pt. dintele axisului
Tubercul anterior

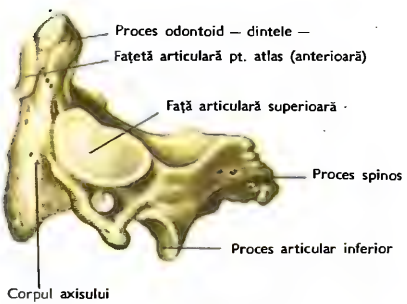
Proces odontoid — dintele —
Faţetă articulară pt. atlas (anterioară)
Faţă articulară superioară
Proces spinos
Proces articular inferior
Corpul axisului

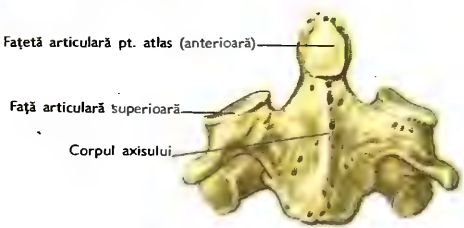
Faţetă articulară pt. atlas (anterioară)
Faţă articulară superioară
Corpul axisului

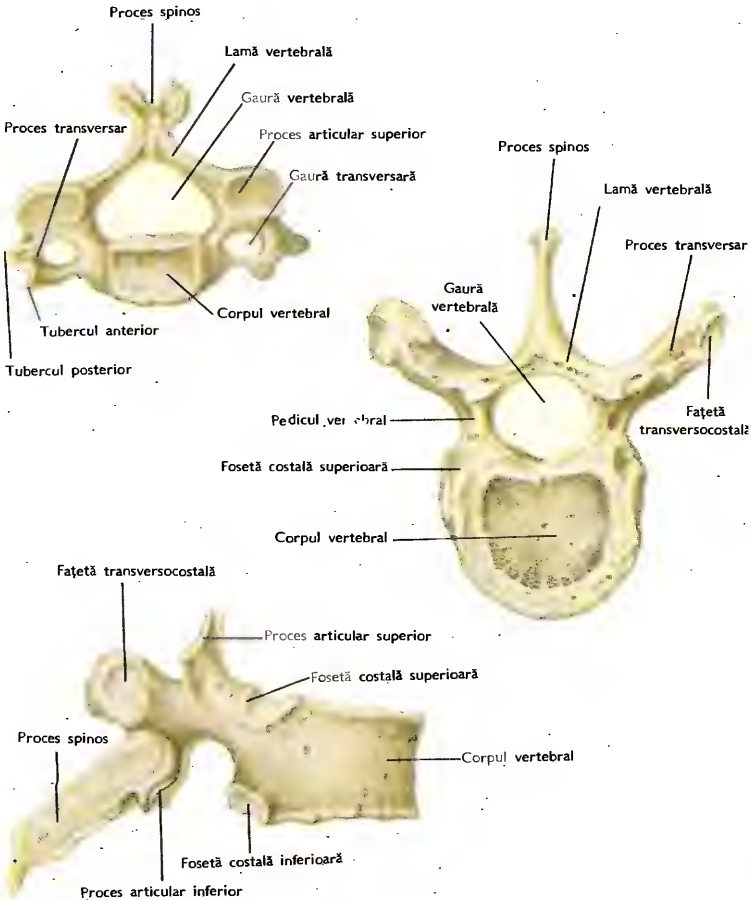

20. VERTEBRA CERVICALĂ ȘI CEA TORACICĂ

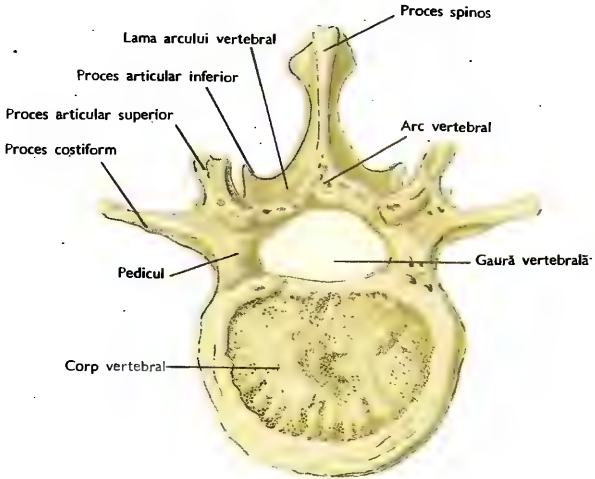

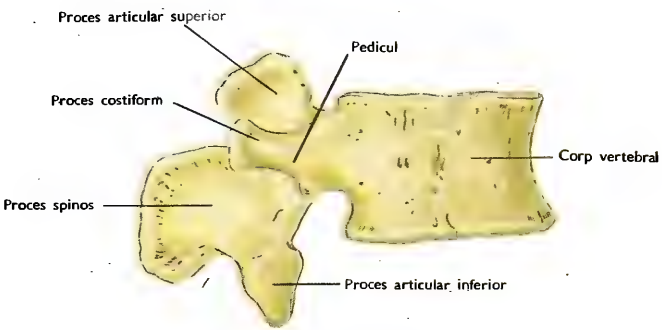

21. VERTEBRA LOMBARĂ

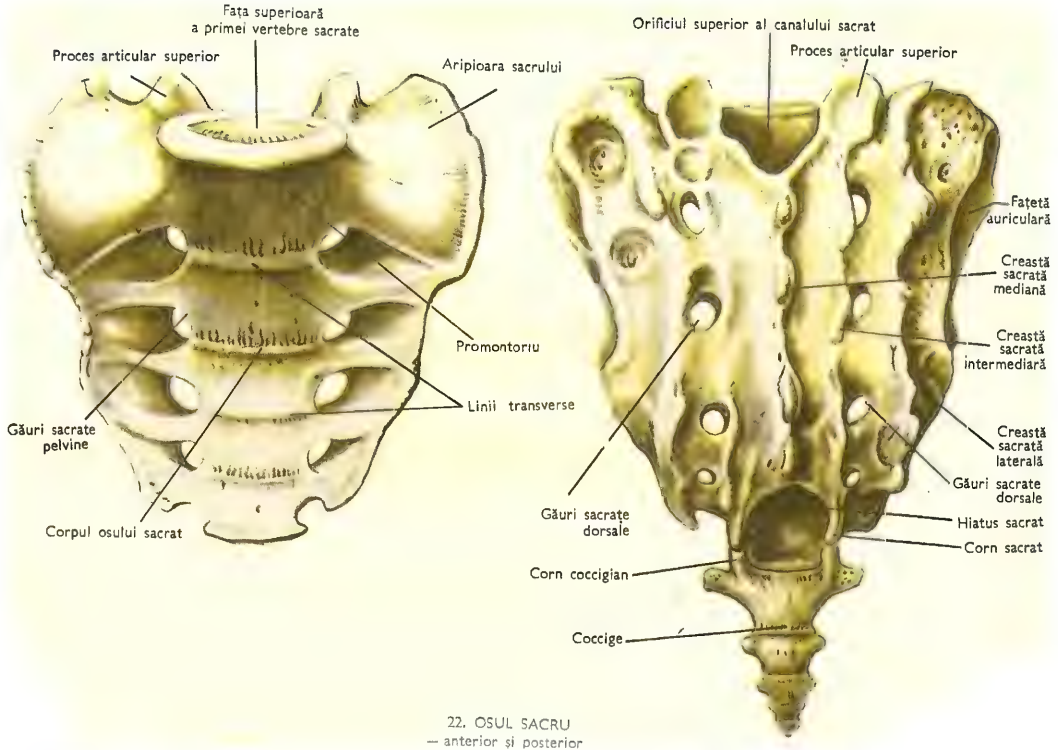

22. OSUL SACRU
— anterior și posterior

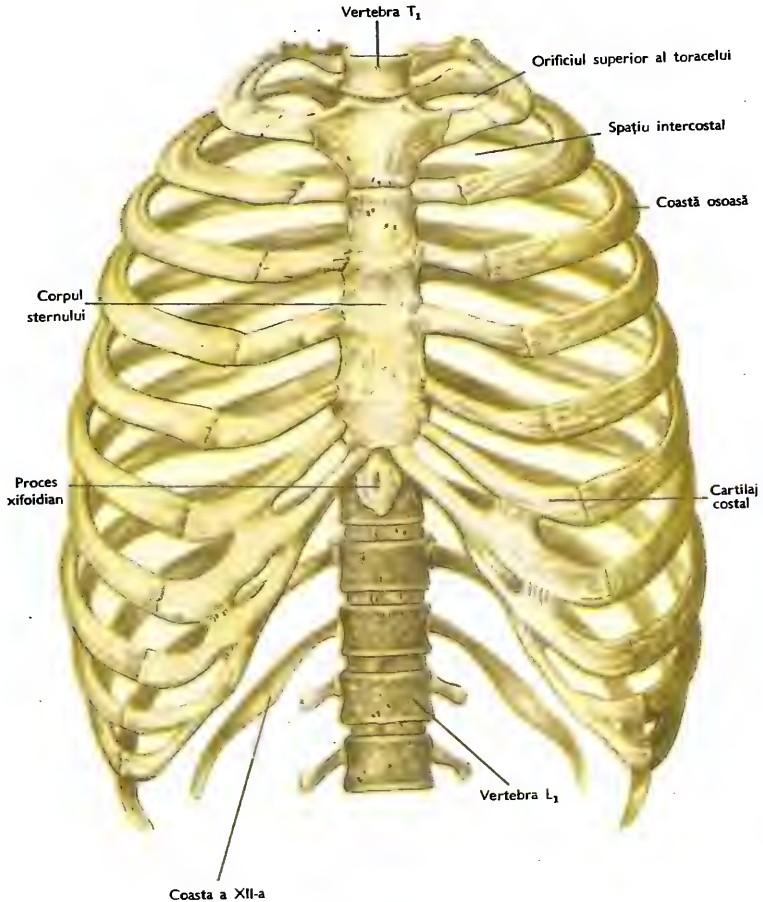

23. TORACELE
— văzut anterior —

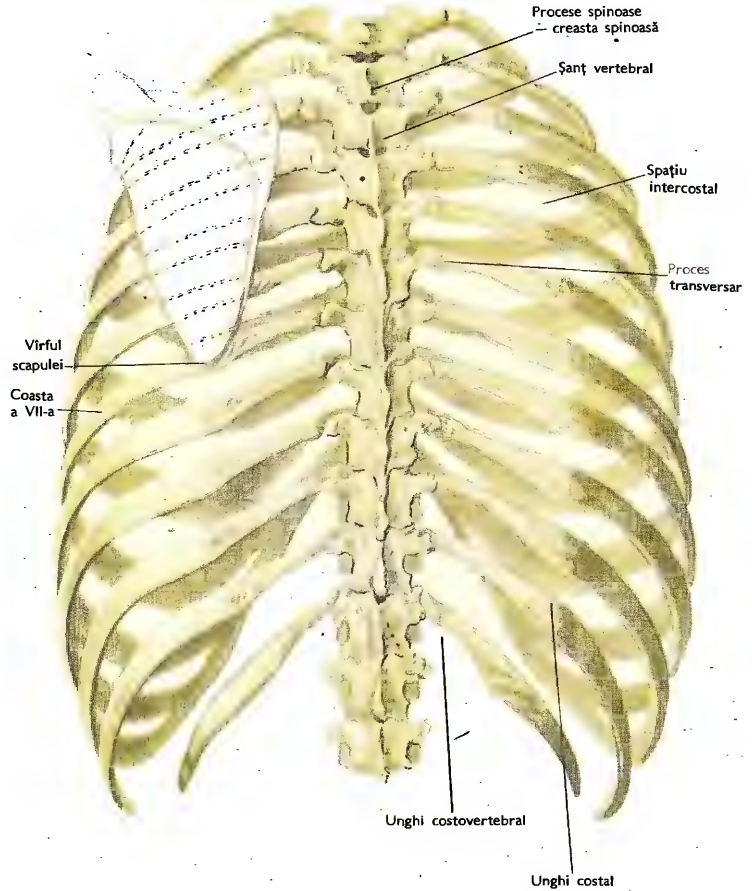

24. TORACELE
— văzut posterior —

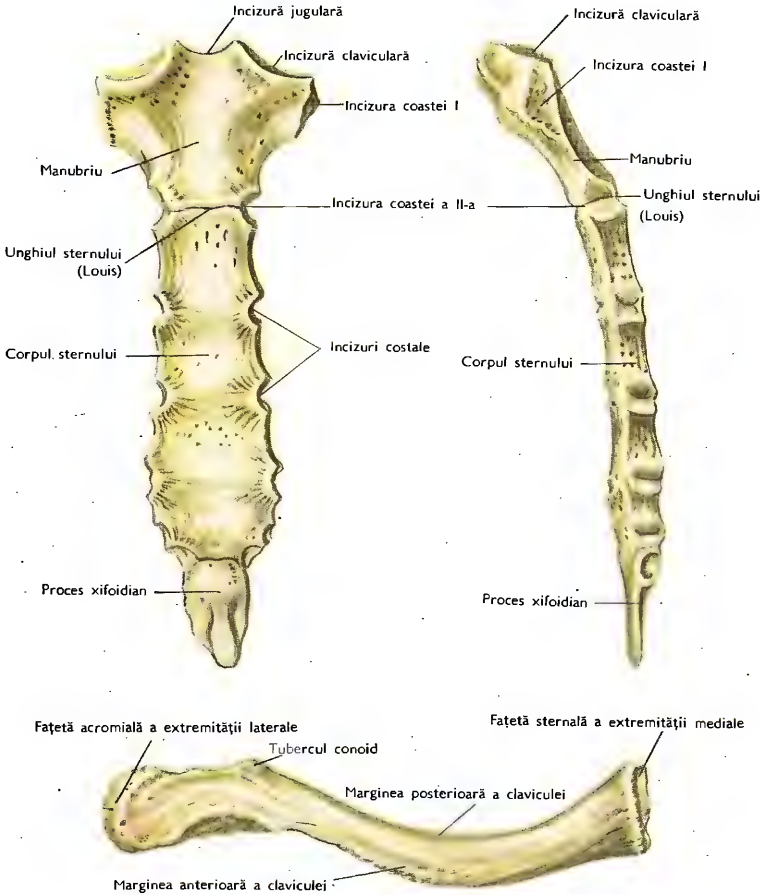

25. STERNUL ȘI CLAVICULA

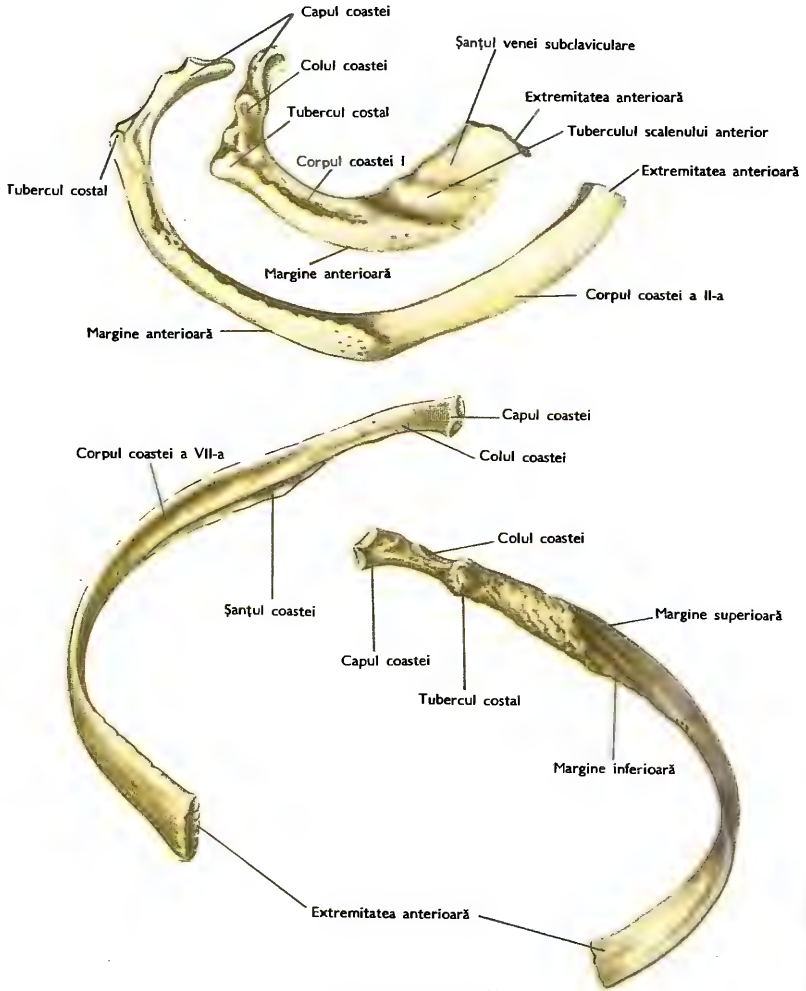

26. COASTELE I, a II-a şi a VII-a

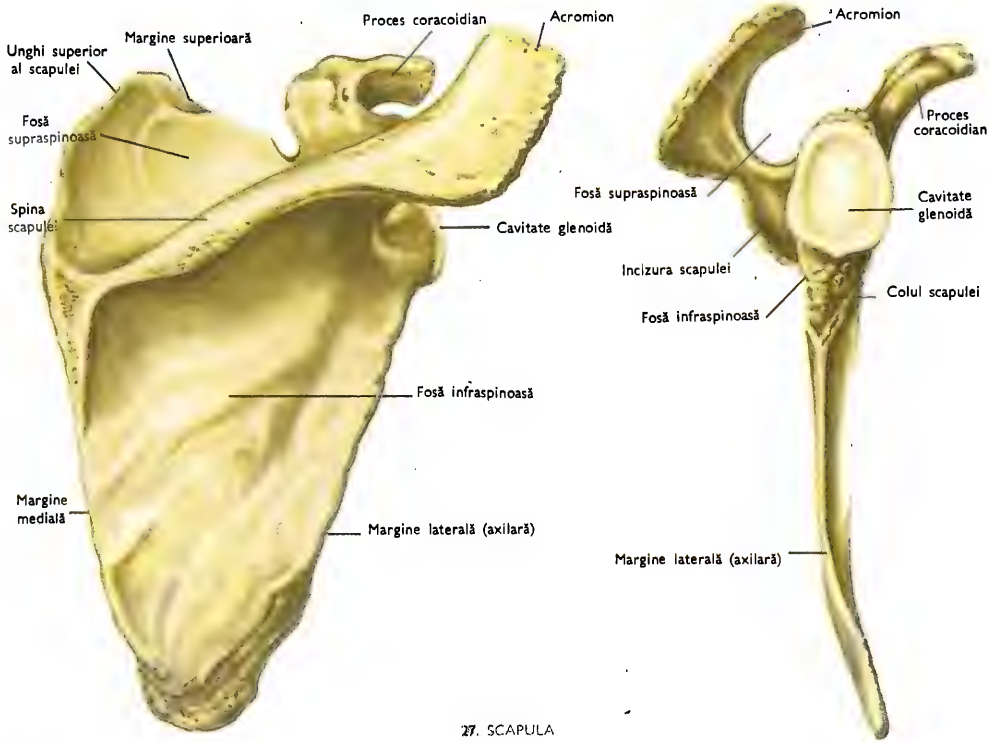
Unghi superior al scapulei
Margine superioară
Proces coracoidian
Acromion
Fosă supraspinoasă
Spina scapulei
Cavitate glenoidă
Fosă infraspinoasă
Margine medială
Margine laterală (axilară)
Acromion
Proces coracoidian
Fosă supraspinoasă
Cavitate glenoidă
Incizura scapulei
Colul scapulei
Fosă infraspinoasă
Margine laterală (axilară)

27. SCAPULA

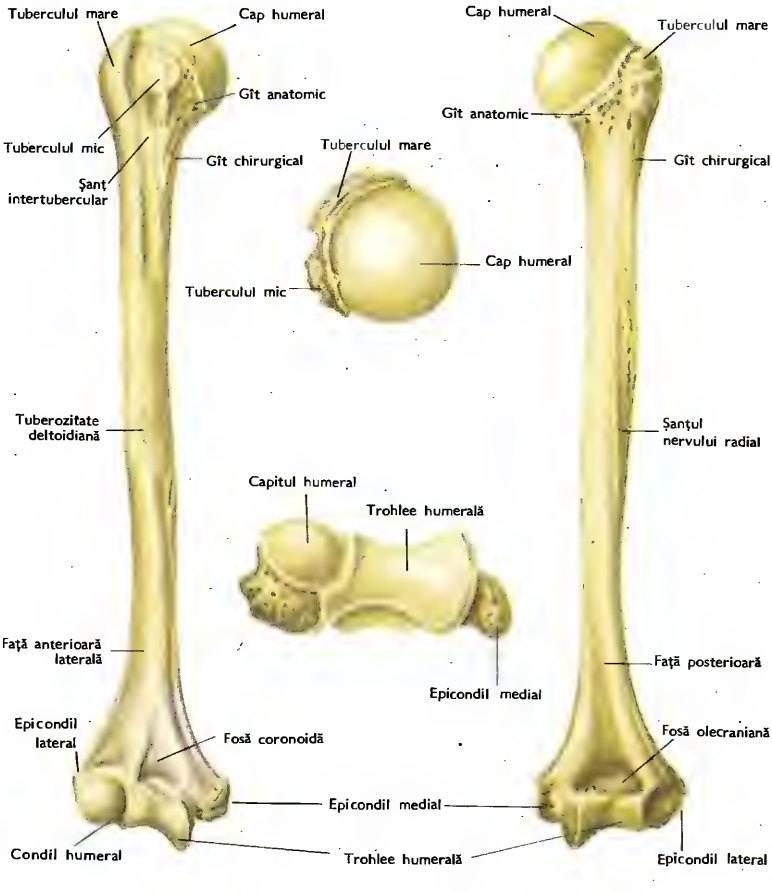
Tuberculul mare
Cap humeral
Gît anatomic
Tuberculul mic
Gît chirurgical
Şanţ intertubercular
Tuberculul mare
Cap humeral
Tuberculul mic
Cap humeral
Tuberculul mare
Gît anatomic
Gît chirurgical
Tuberozitate deltoidiană
Şanţul nervului radial
Capitul humeral
Trohlee humerală
Faţă anterioară laterală
Epicondil medial
Faţă posterioară
Epicondil lateral
Fosă coronoidă
Fosă olecraniană
Epicondil medial
Condil humeral
Trohlee humerală
Epicondil lateral

28. HUMERUS

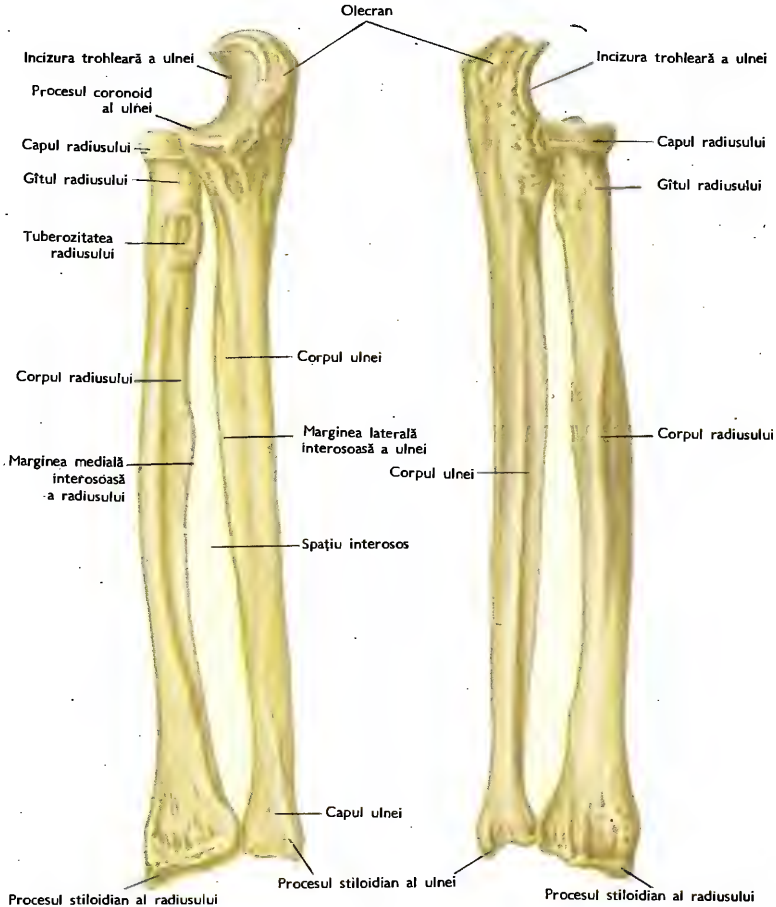

29. RADIUS ȘI ULNĂ

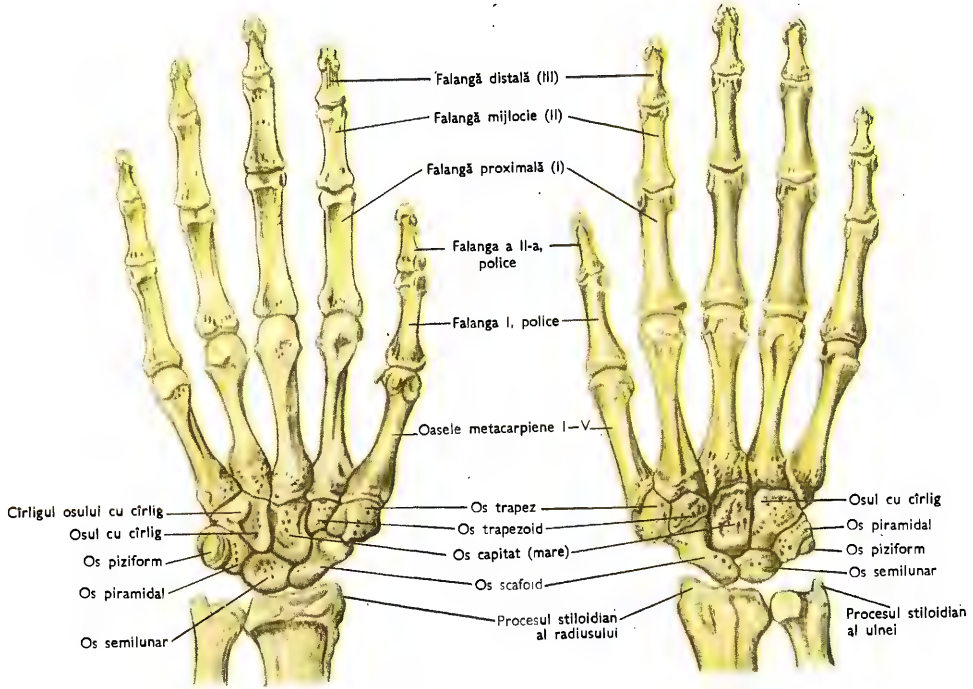

30. OASELE MÎINII
Văzute palmar și dorsal

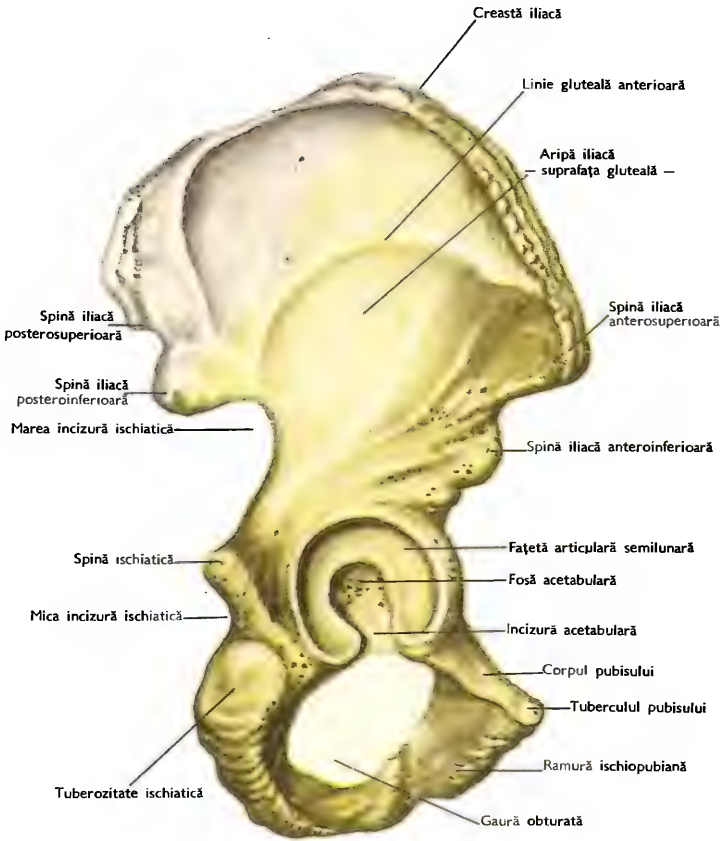

31 OSUL COXAL
t lateral —

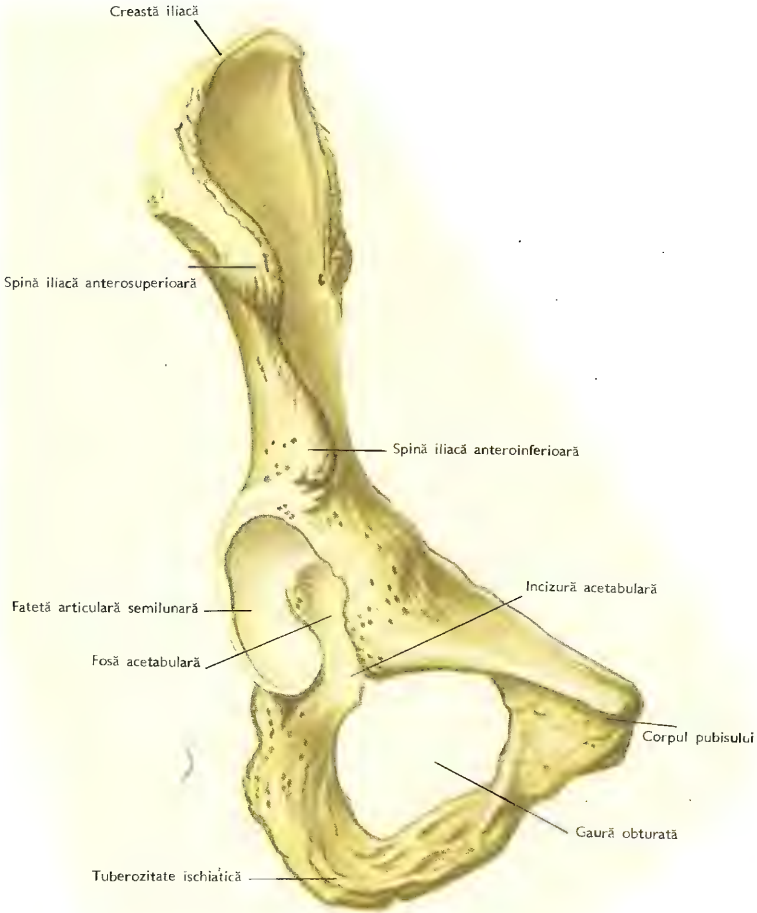

32. OSUL COXAL
— văzut lateral —

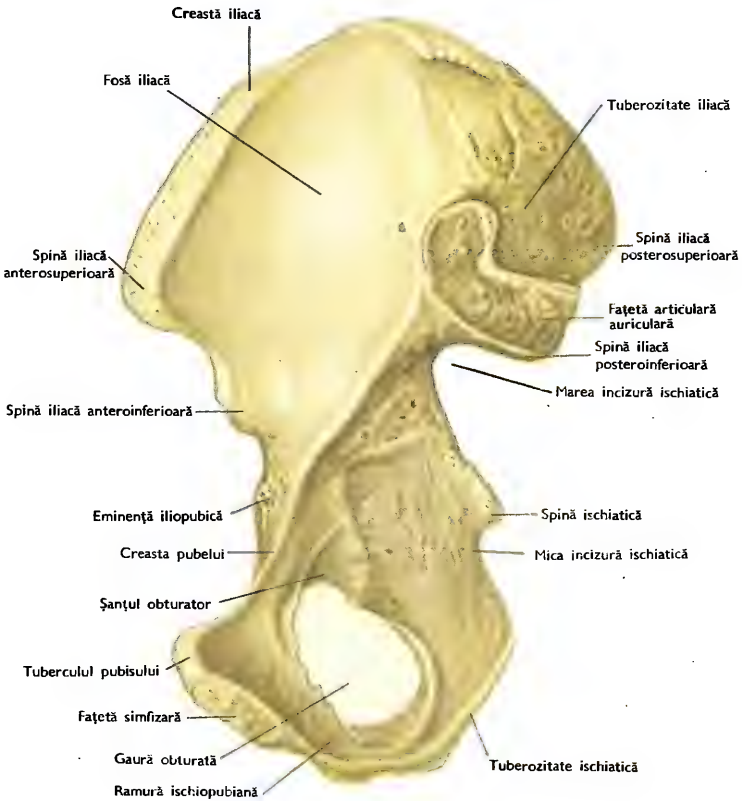

33. OSUL COXAL
— văzut medial —

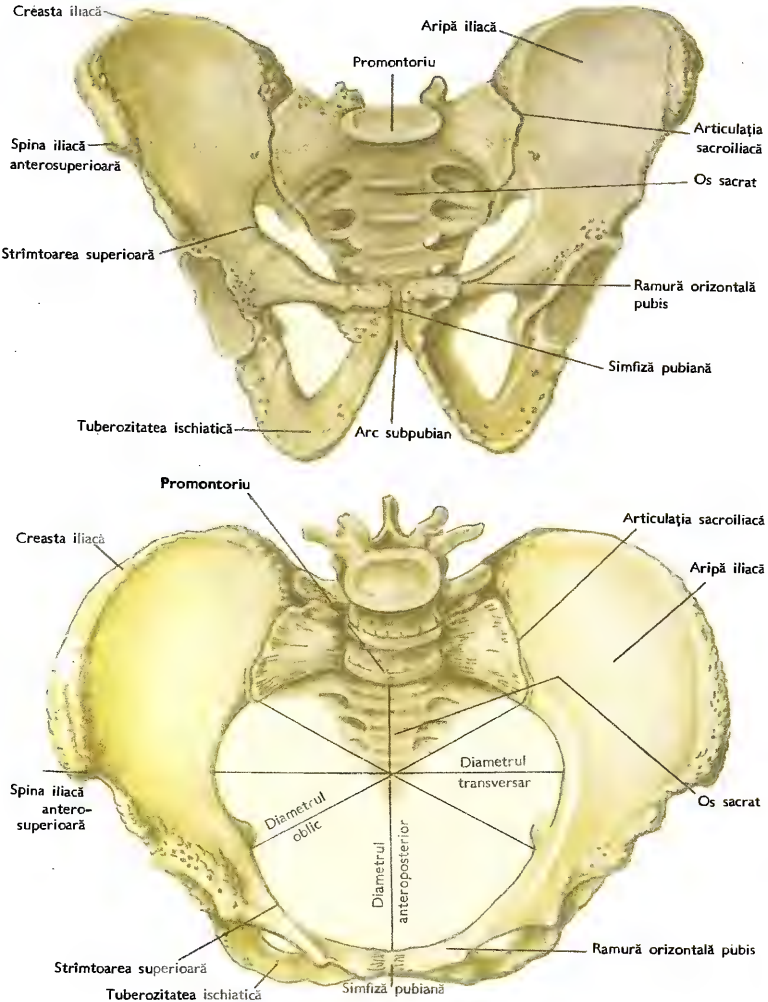
Creasta iliacă
Aripă iliacă
Promontoriu
Articulația sacroiliacă
Spina iliacă anterosuperioară
Os sacrat
Strîmtoarea superioară
Ramură orizontală pubis
Simfiză pubiană
Tuberozitatea ischiatică
Arc subpubian
Promontoriu
Articulația sacroiliacă
Creasta iliacă
Aripă iliacă
Diametrul transversar
Spina iliacă antero-superioară
Diametrul oblic
Os sacrat
Diametrul anteroposterior
Strîmtoarea superioară
Ramură orizontală pubis
Tuberozitatea ischiatică
Simfiză pubiană

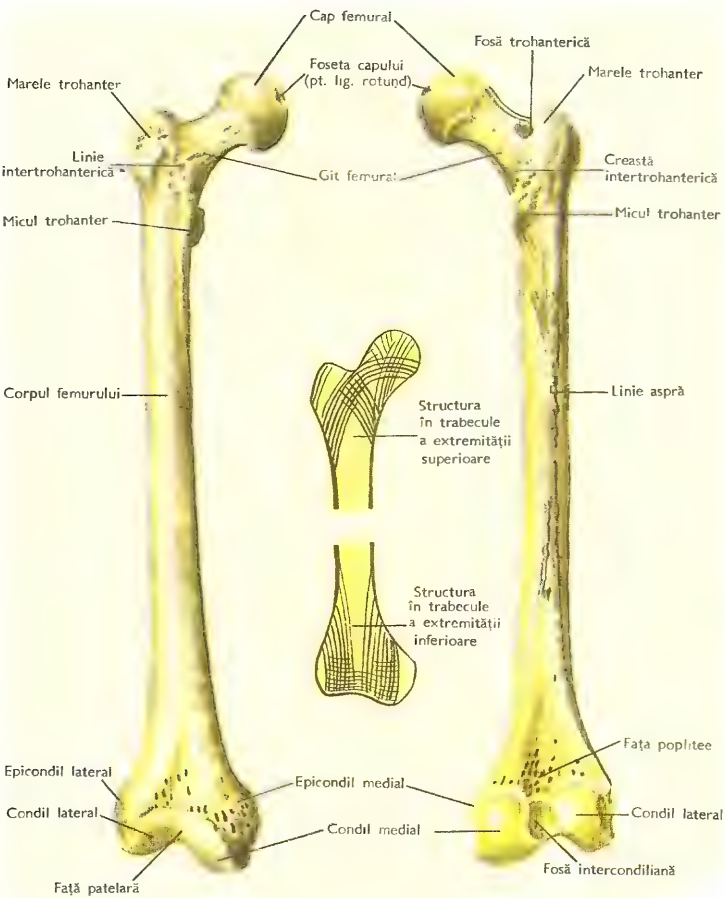

35. OSUL FEMUR

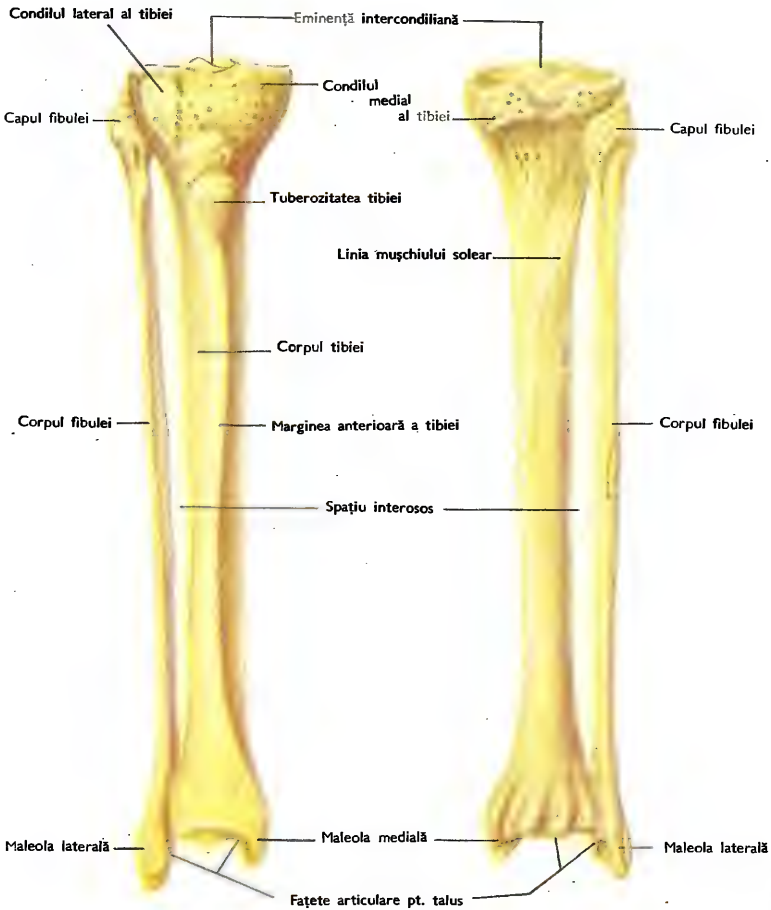

36. OASELE GAMBEI

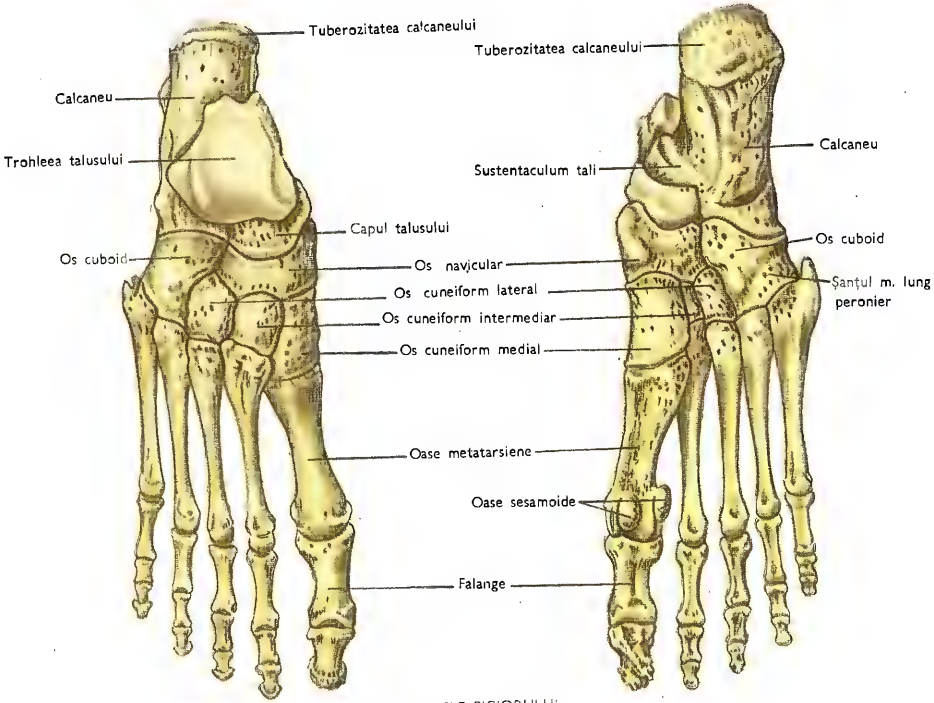

37. OASELE PICIORULUI
— fată dorsală şi plantară —

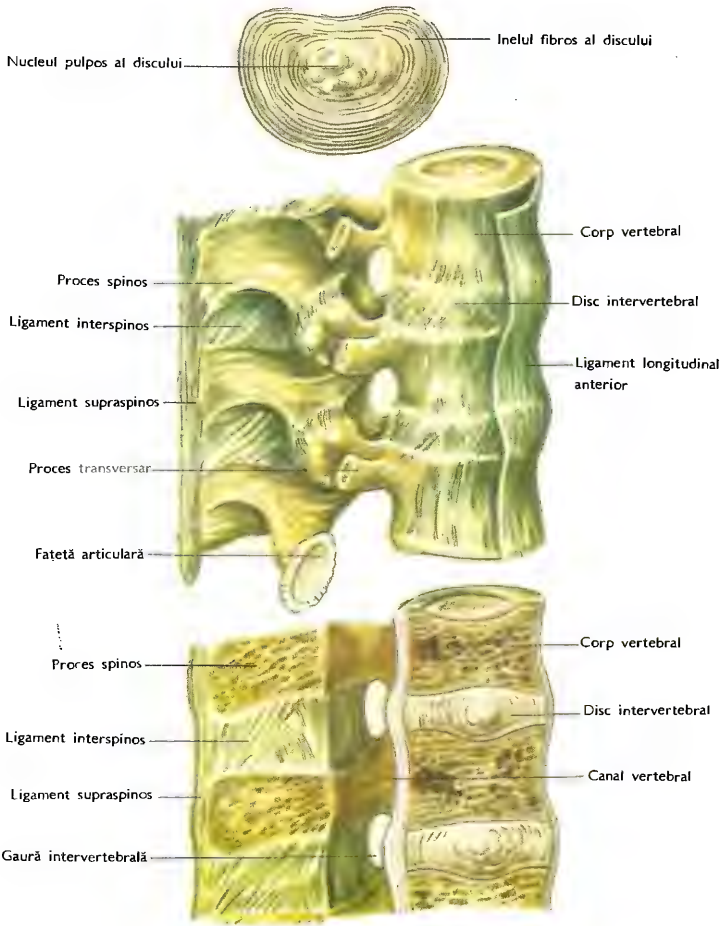

38. ARTICULAȚIILE COLOANEI VERTEBRALE ȘI DISCUL INTERVERTEBRAL

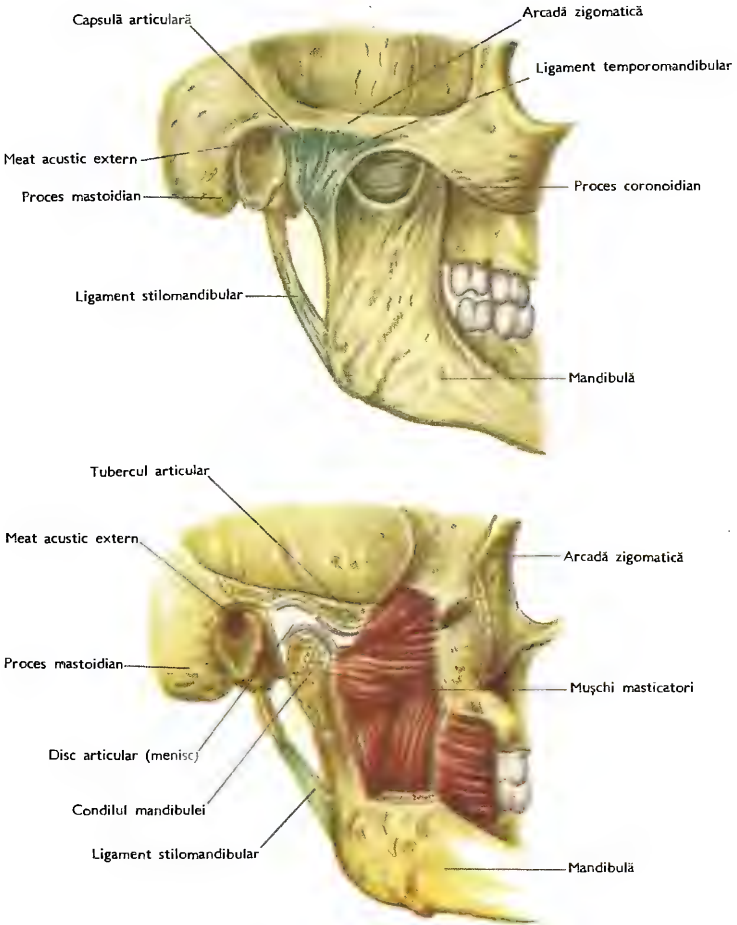

39. ARTICULAȚIA TEMPOROMANDIBULARĂ

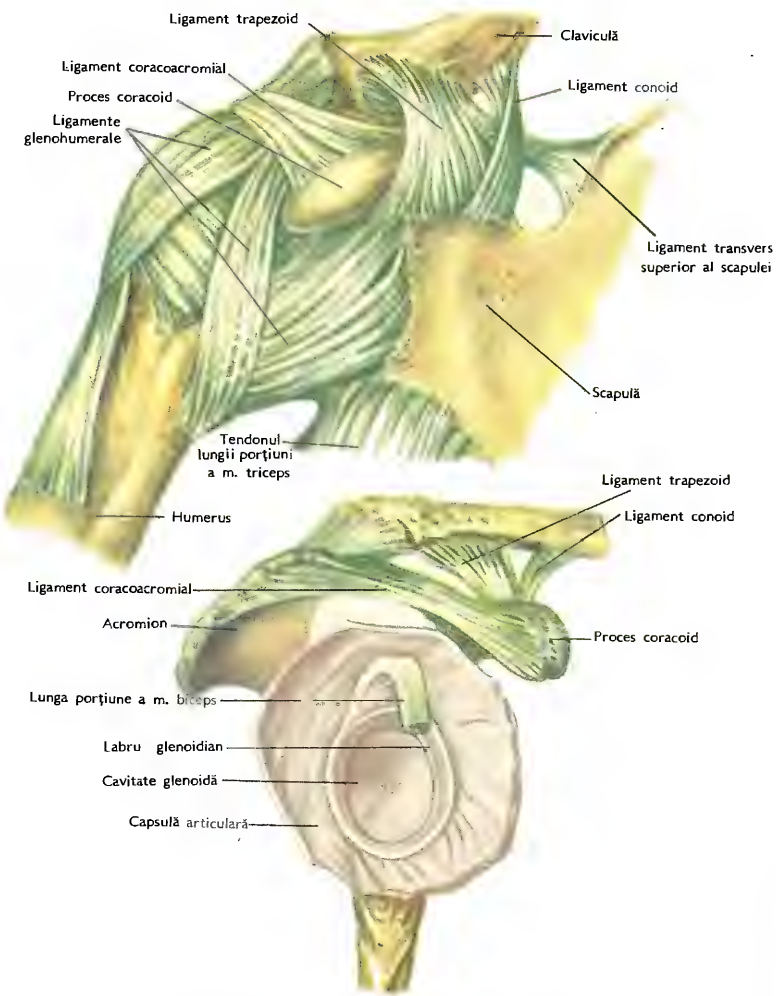

40 ARTICULAȚIA UMĂRULUI ȘI CAVITATEA GLENOIDĂ

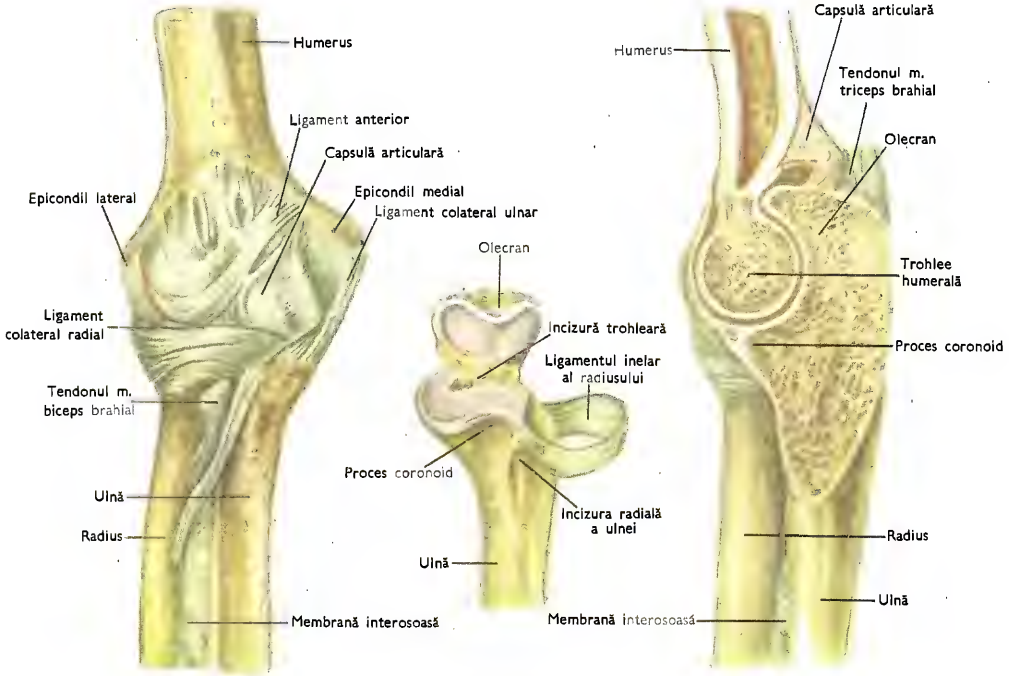

41. ARTICULAȚIA COTULUI
– anterior și posterior –

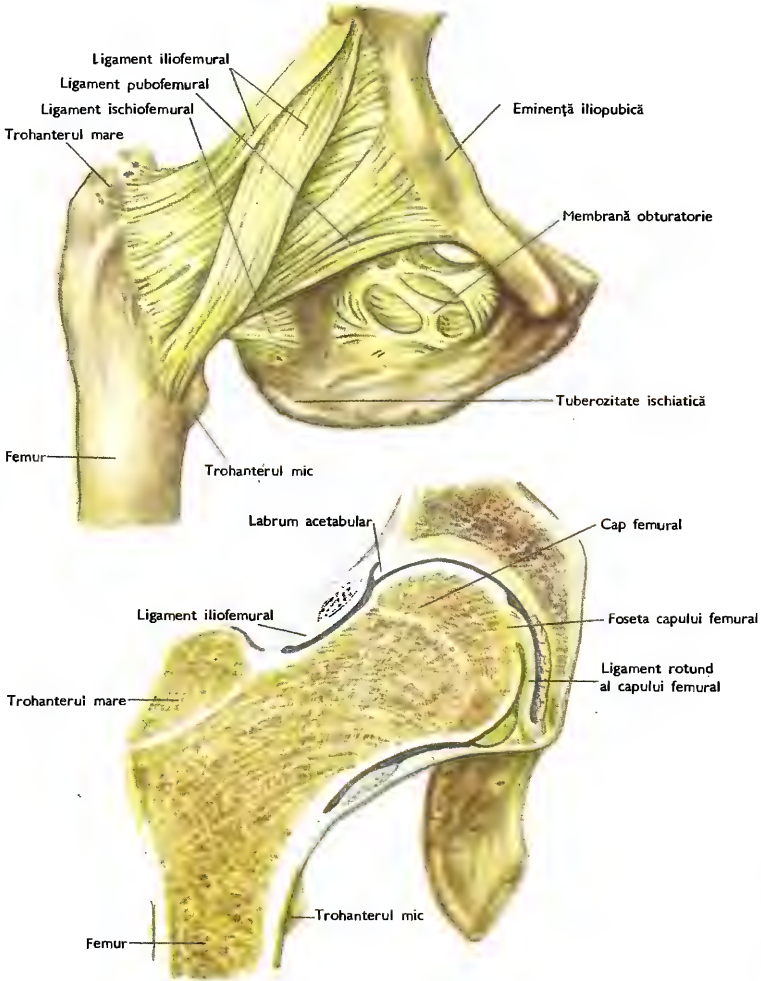

42. ARTICULAȚIA COXOFEMURALĂ ȘI SECȚIUNE FRONTALĂ

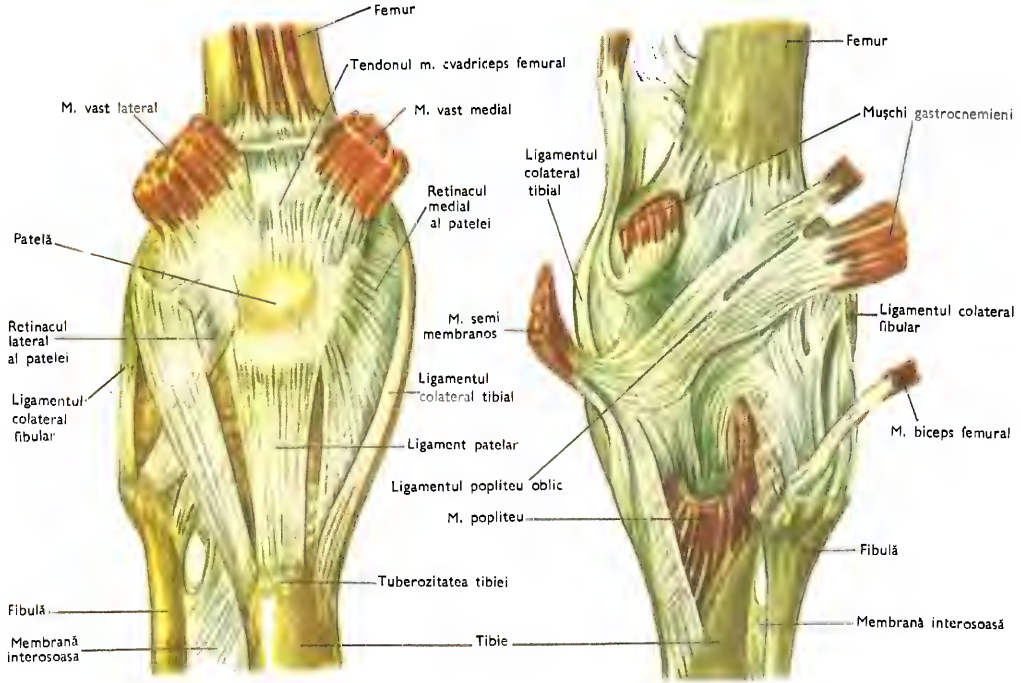
Femur
Tendonul m. cvadriceps femural
M. vast lateral
M. vast medial
Retinacul medial al patelei
Patelă
Retinacul lateral al patelei
Ligamentul colateral fibular
Ligamentul colateral tibial
Ligament patelar
Tuberozitatea tibiei
Fibulă
Membrană interosoasă
Tibie
Femur
Mușchi gastrocnemieni
Ligamentul colateral tibial
M. semi membranos
Ligamentul colateral fibular
M. biceps femural
Ligamentul popliteu oblic
M. popliteu
Fibulă
Membrană interosoasă

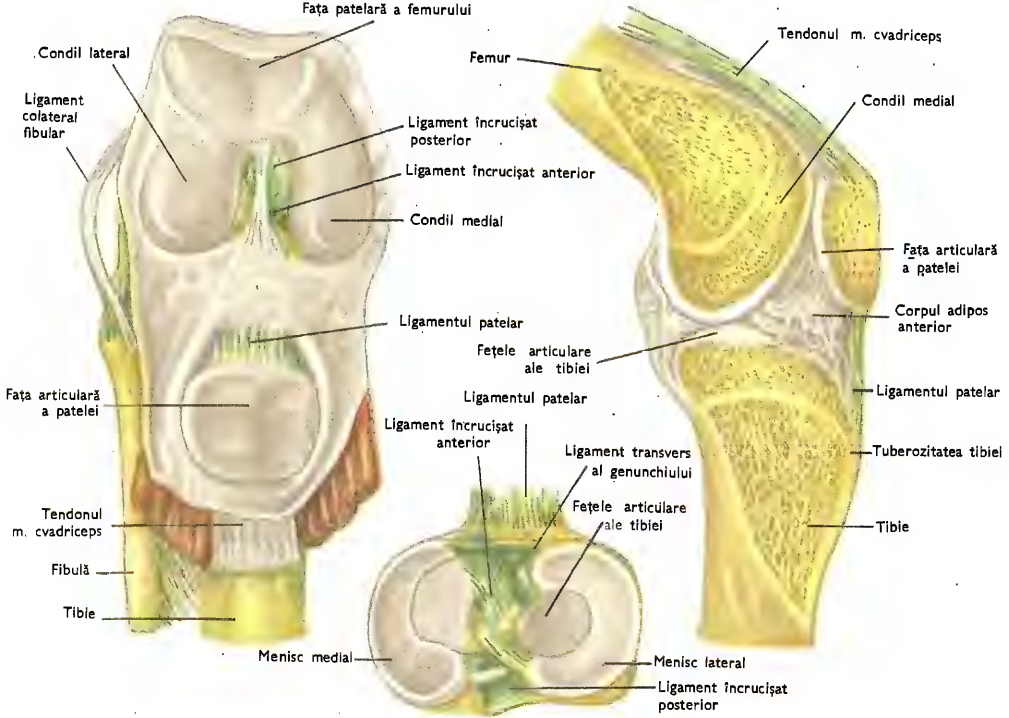

44. ARTICULAȚIA GENUNCHIULUI
— suprafețe articulare și secțiune sagitală —

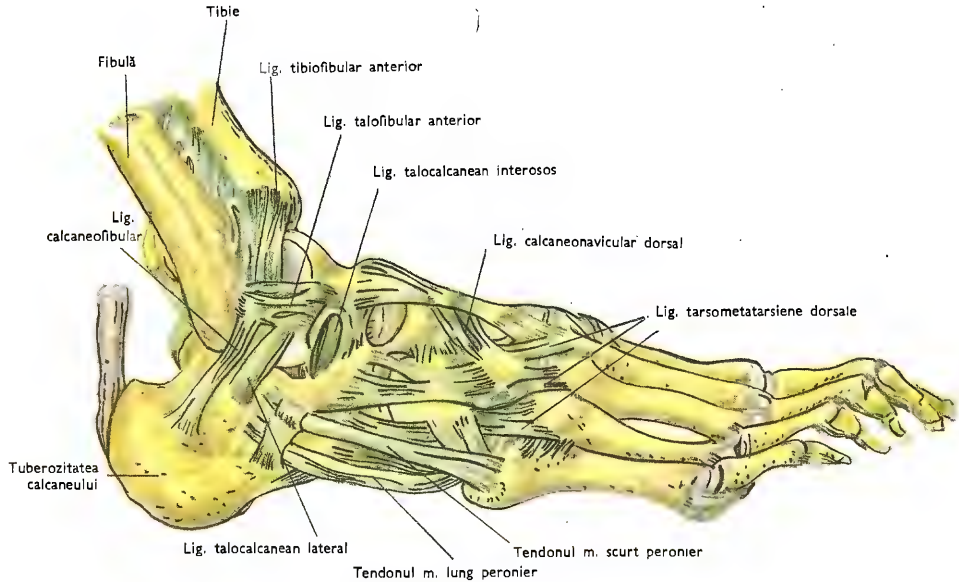
Tibie
Fibulă
Lig. tibiofibular anterior
Lig. talofibular anterior
Lig. talocalcanean interosos
Lig. calcaneofibular
Lig. calcaneonavicular dorsal
Lig. tarsometatarsiene dorsale
Tuberozitatea calcaneului
Lig. talocalcanean lateral
Tendonul m. scurt peronier
Tendonul m. lung peronier

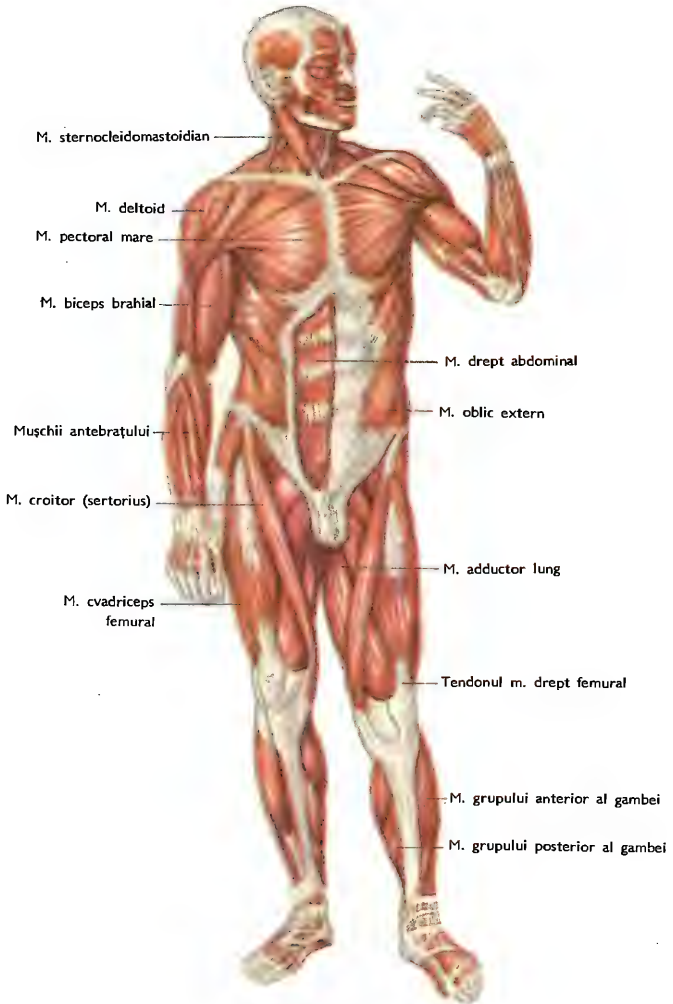

46. MUȘCHII SCHELETICI
vedere anterioară

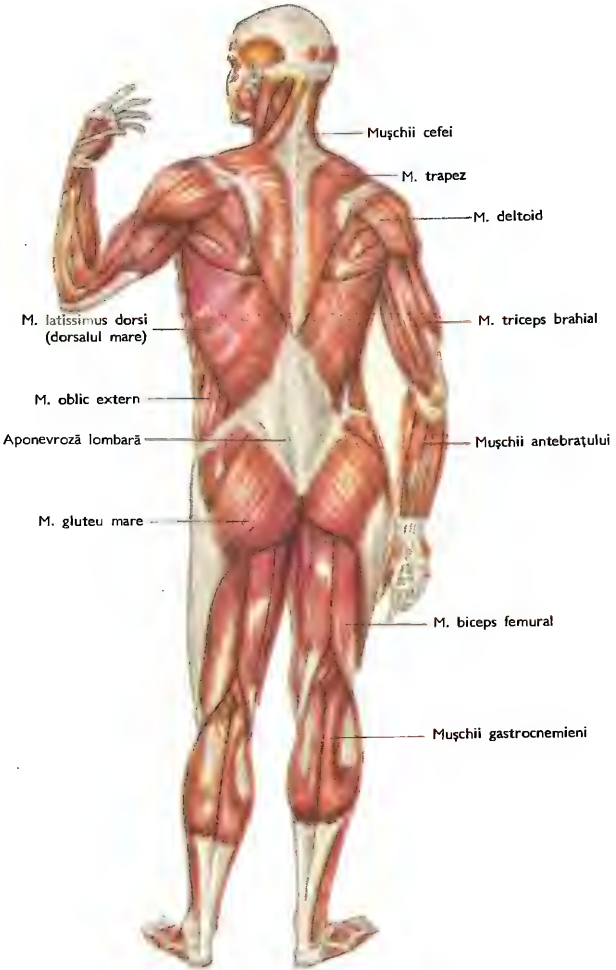

47. MUSCHII SCHELETICI
— vedere dorsală —

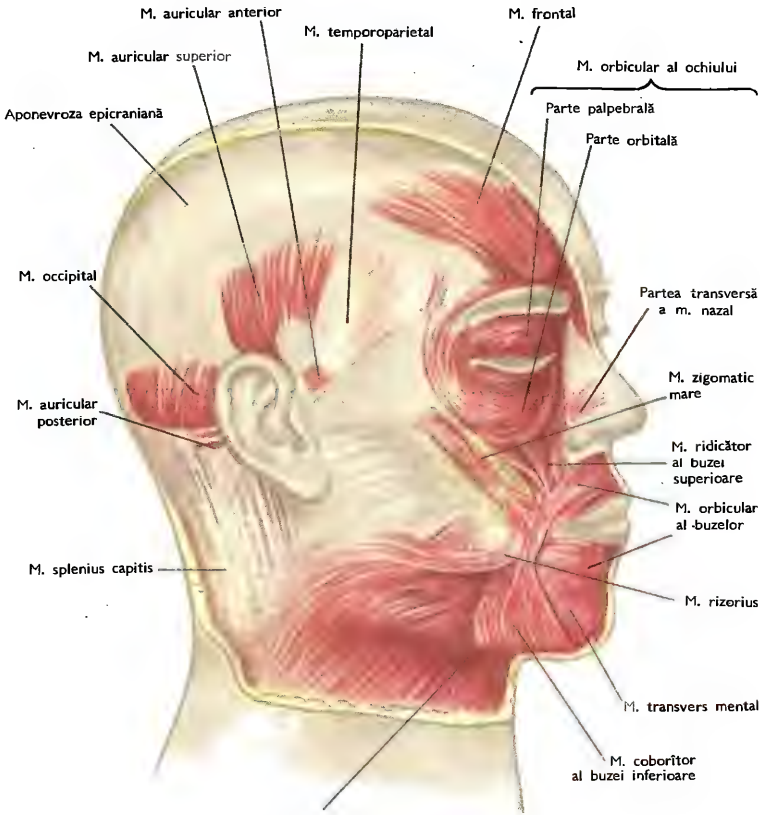

48. MUŞCHII SUPERFICIALI AI CAPULUI

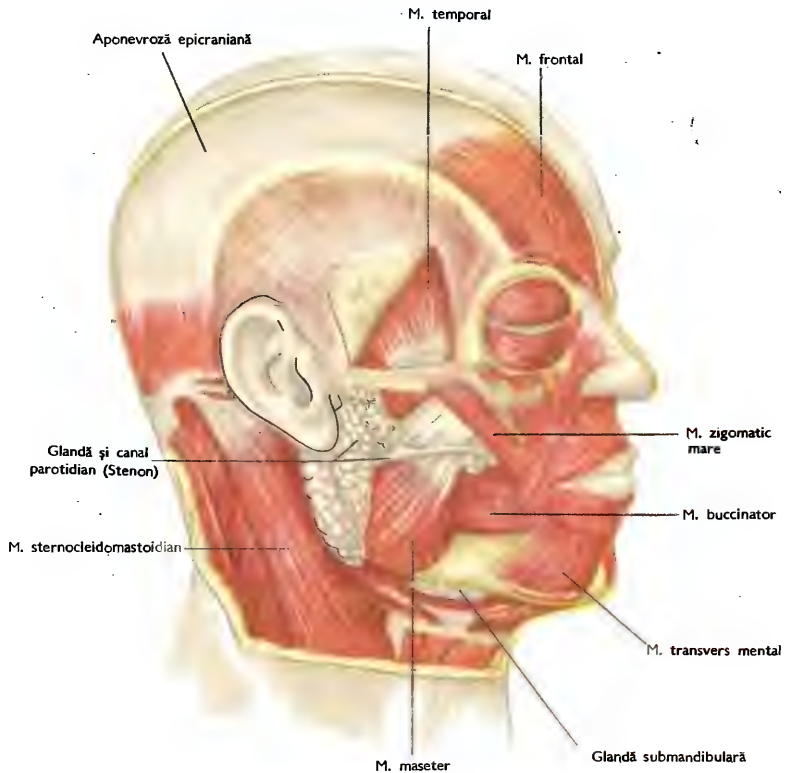

49. MUŞCHII SUPERFICIALI ŞI PROFUNZI AI CAPULUI

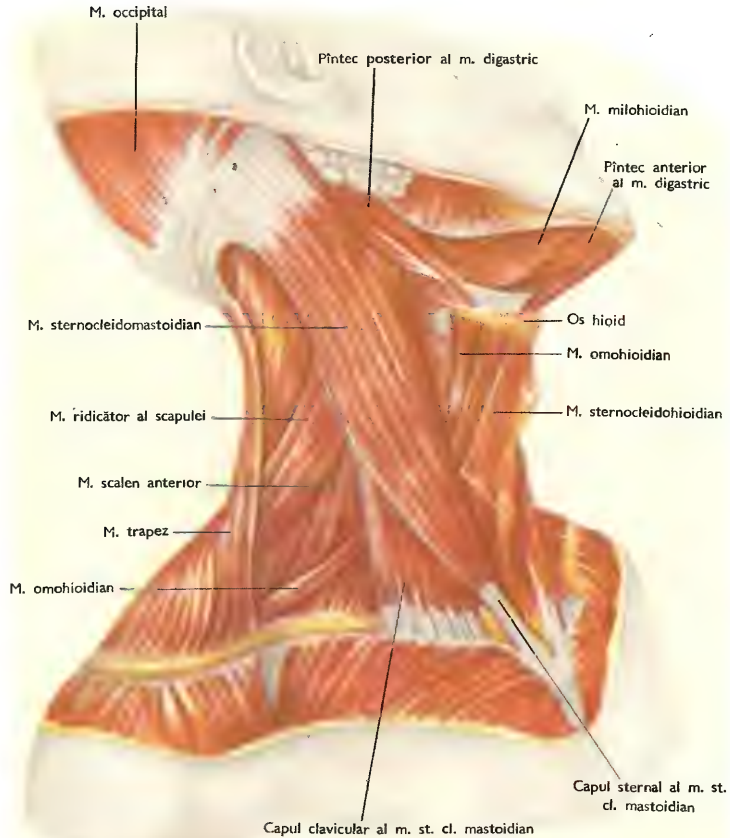

50. MUȘCHII GÎTULUI
— plan superficial —

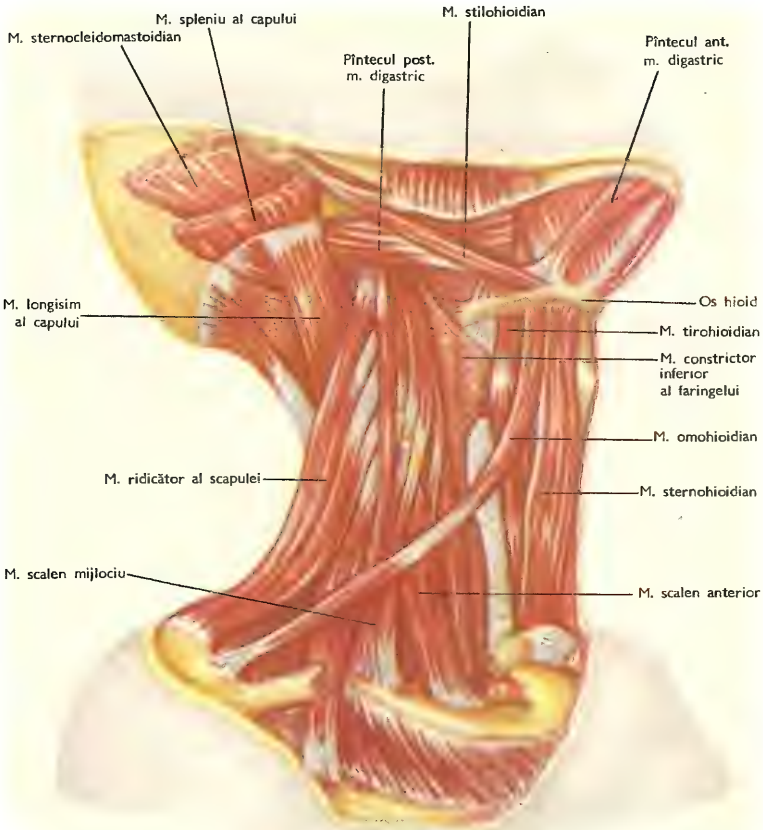

51. MUŞCHII GÎTULUI
— plan profund —

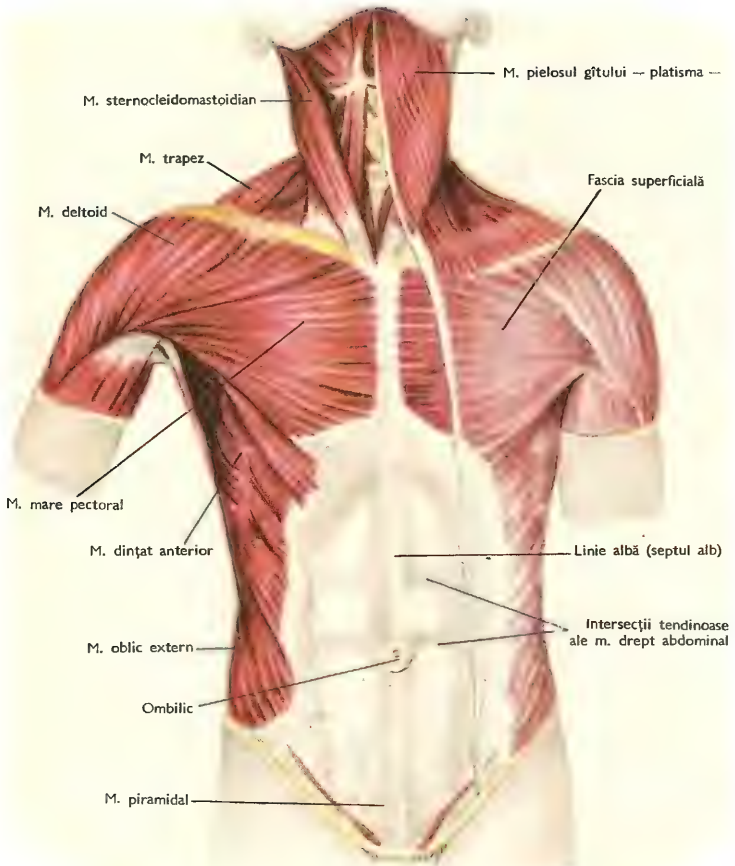

52. MUŞCHII ANTERIORI AI TRUNCHIULUI

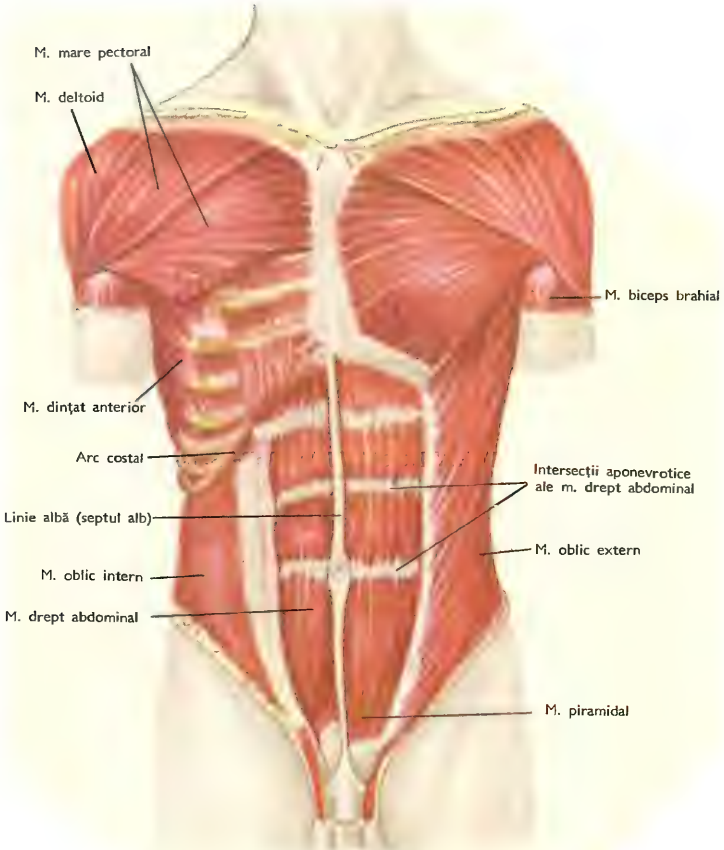

53. PERETELE ANTERIOR AL ABDOMENULUI

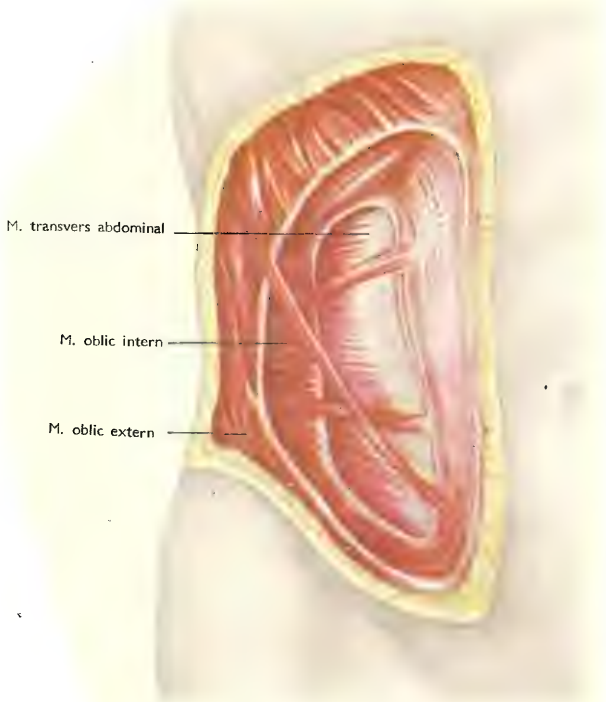

54. PERETELE ANTERIOR AL ABDOMENULUI
— detaliu —

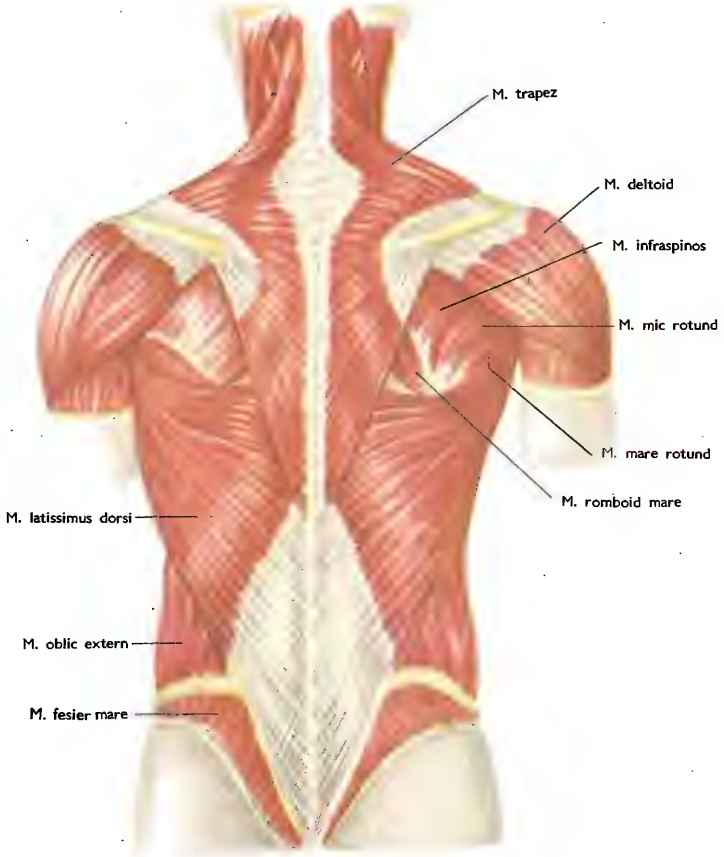

55. MUŞCHII POSTERIORI AI TRUNCHIULUI

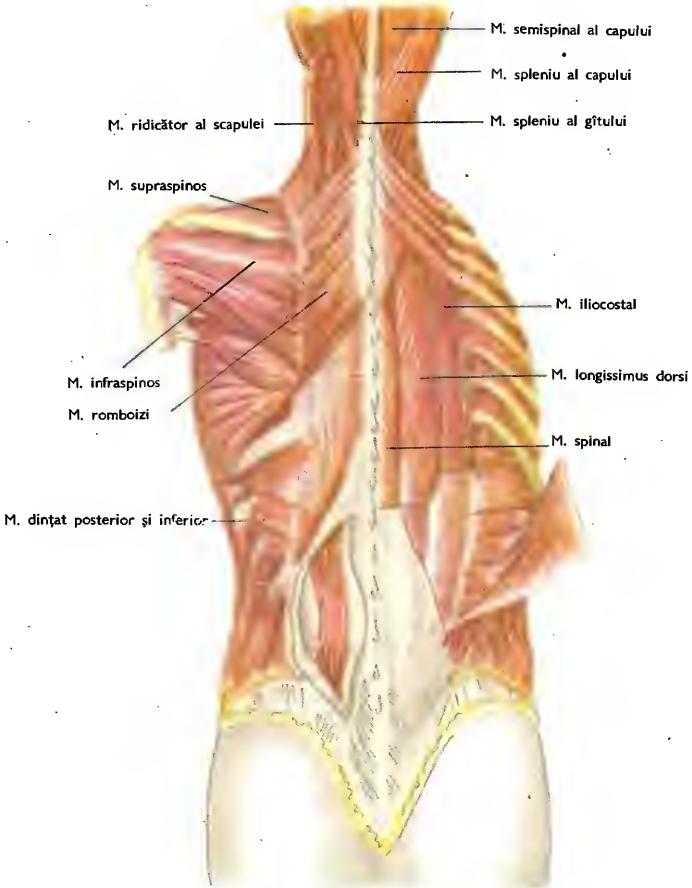

56. MUȘCHII SPATELUI
— plan profund —

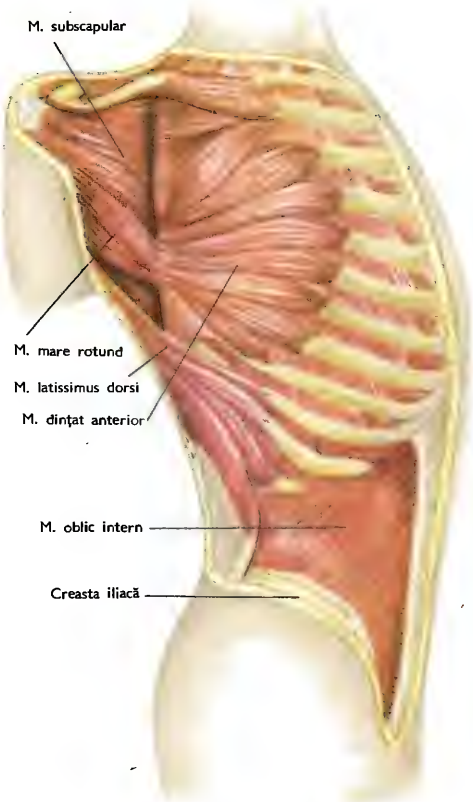

57. MUȘCHII LATERALI AI TRUNCHIULUI

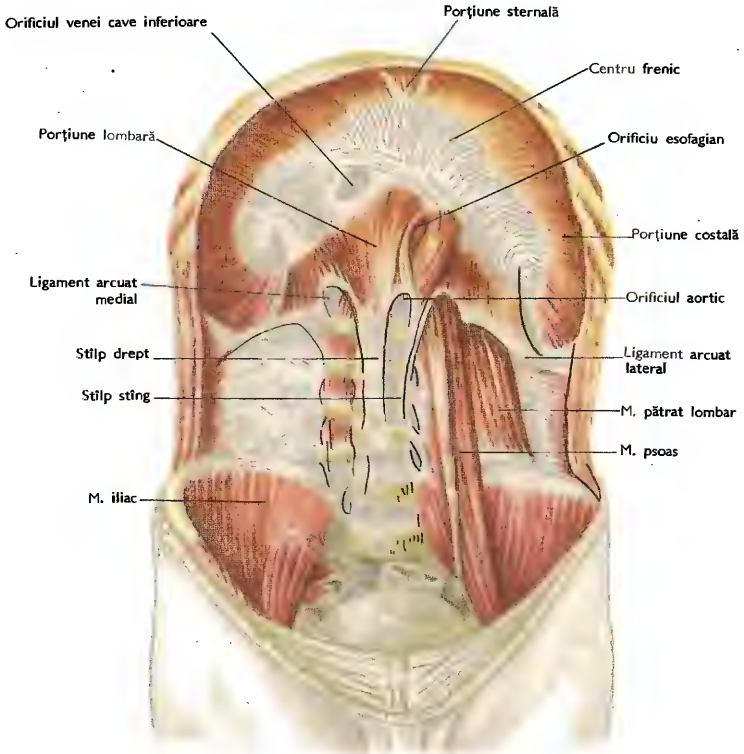

58. MUȘCHIUL DIAFRAGM

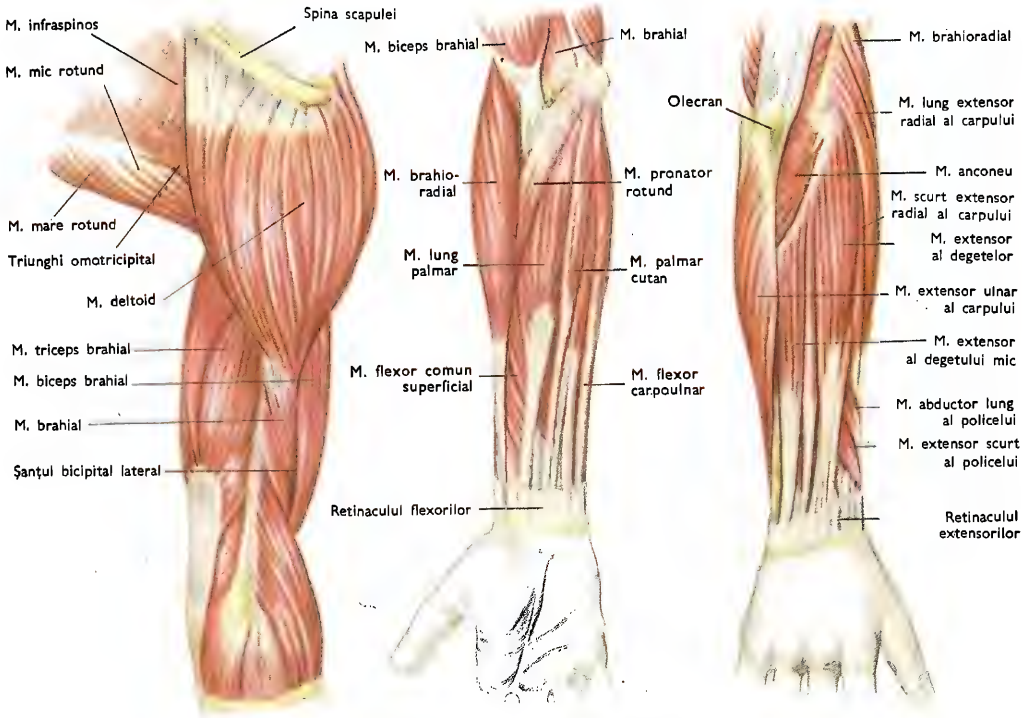

59. MUSCHII BRAŢULUI ŞI AI ANTEBRAŢULUI
— anterior şi posterior —

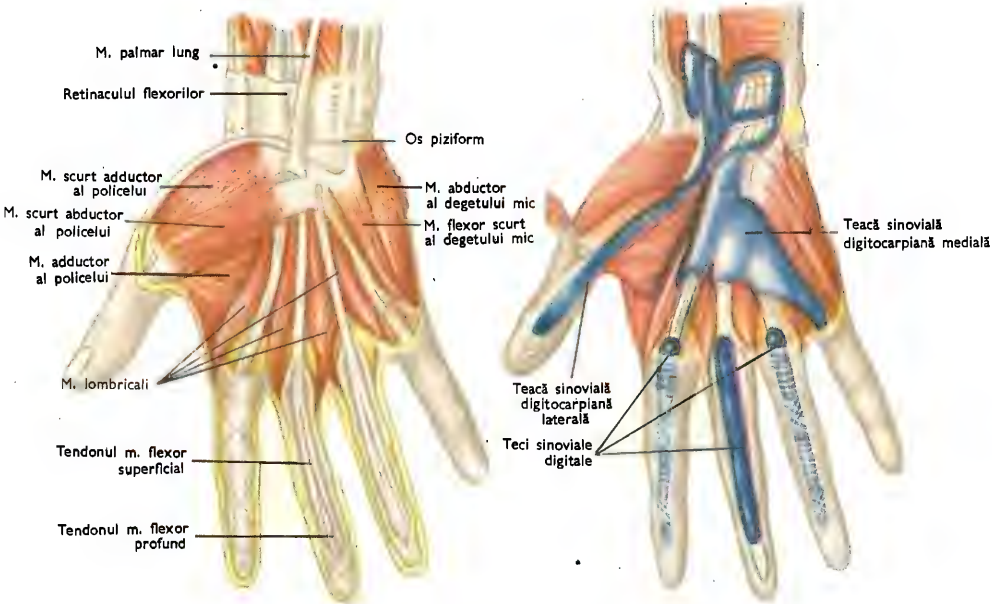

60. MUSCHII PALMARI ȘI TECILE SINOVIALE PALMARE

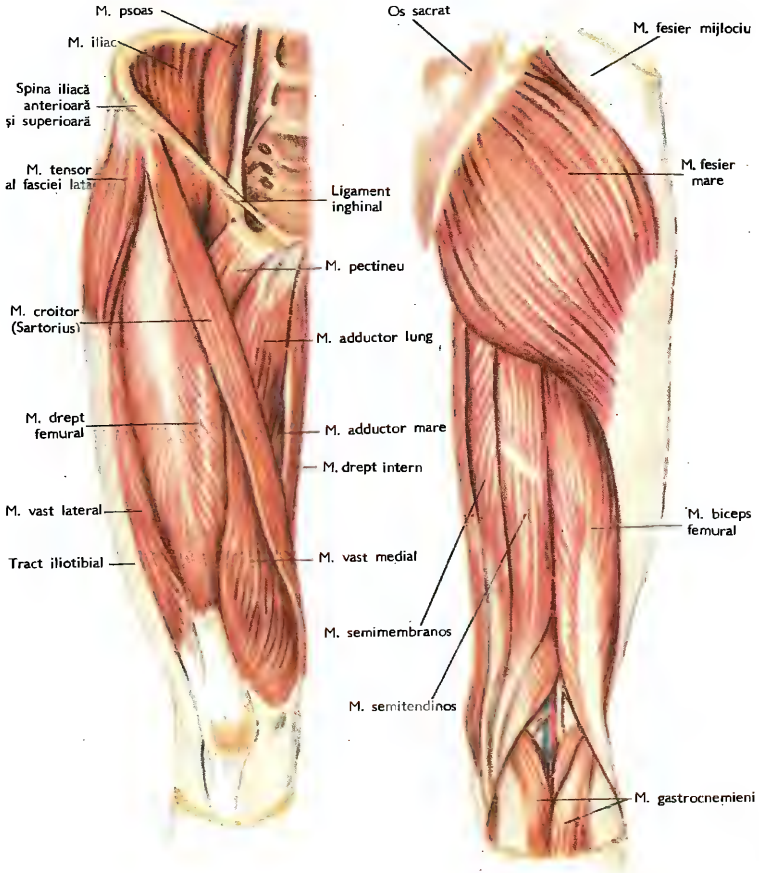

61. MUȘCHII COAPSEI
— anterior și posterior —

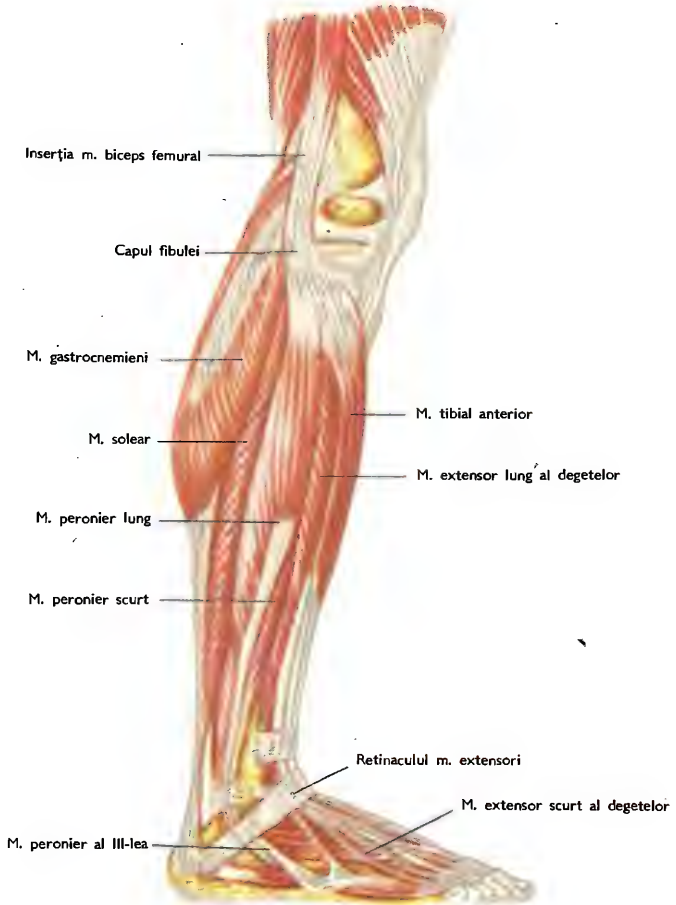

62. MUŞCHII GAMBEI

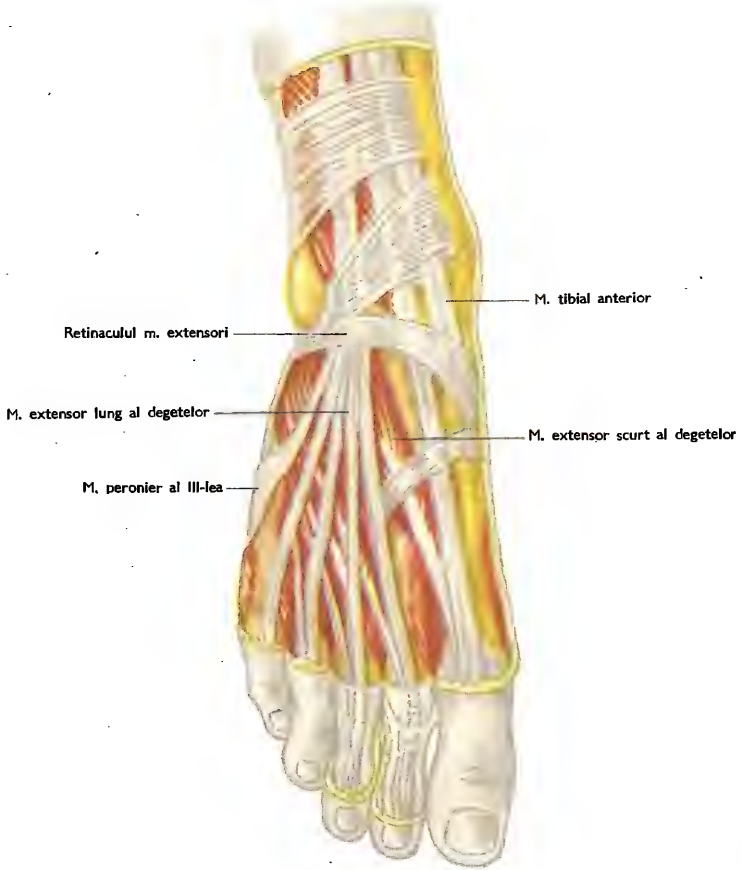

63. MUŞCHII PICIORULUI

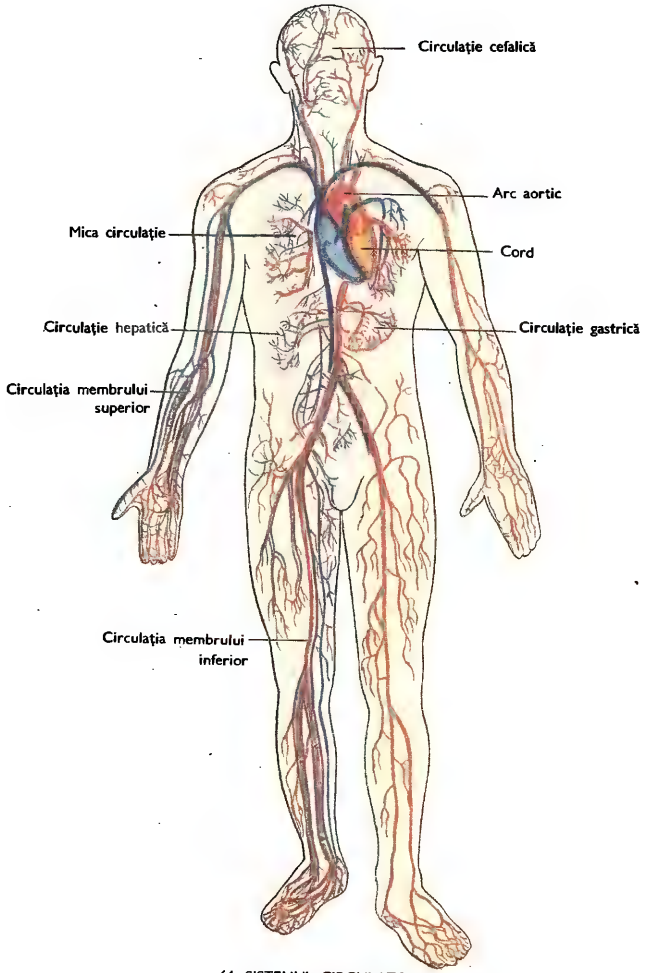

64. SISTEMUL CIRCULATOR
— vedere de ansamblu —

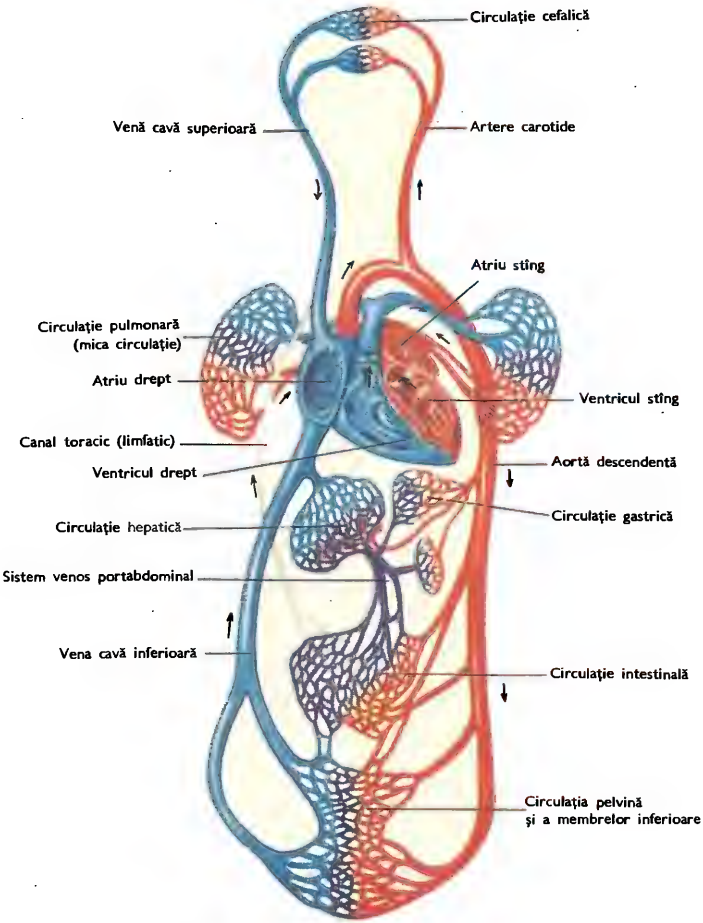

65. SCHEMA GENERALĂ A CIRCULAȚIEI SÎNGELUI

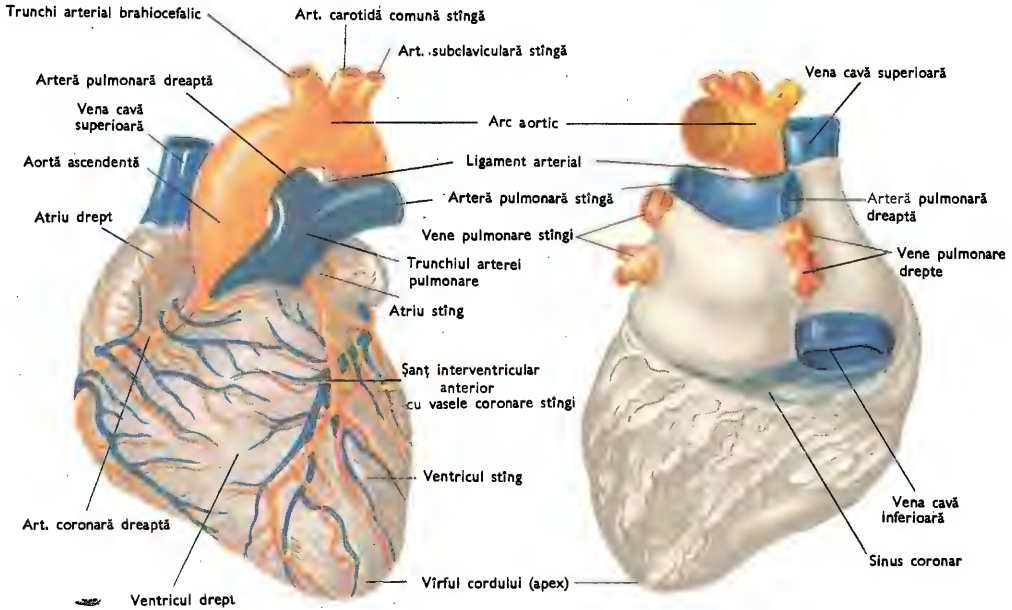

66. CORDUL
— vedere anterioară și posterioară —

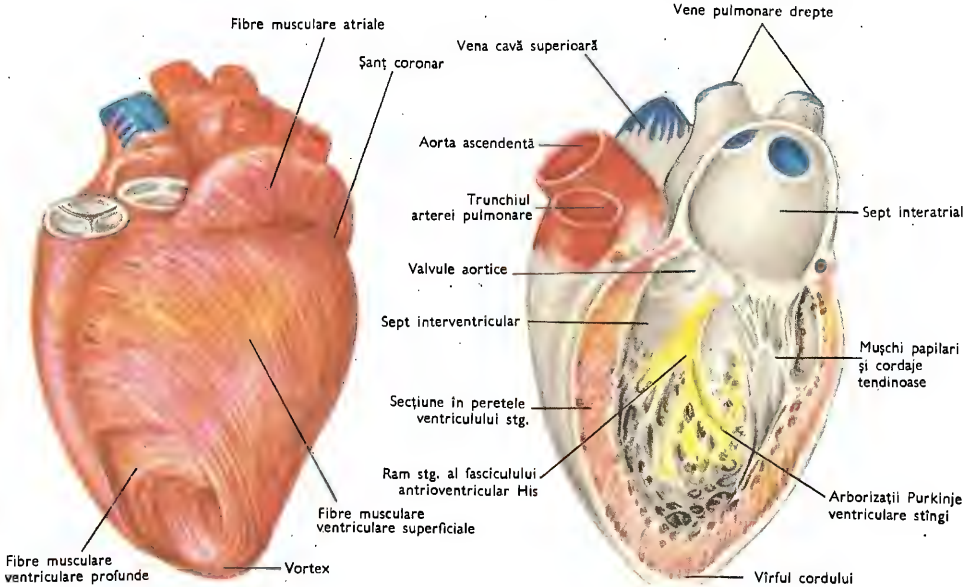
Fibre musculare atriale
Şanţ coronar
Fibre musculare ventriculare profunde
Vortex
Fibre musculare ventriculare superficiale
Vena cavă superioară
Vene pulmonare drepte
Aorta ascendentă
Trunchiul arterei pulmonare
Sept interatrial
Valvule aortice
Sept interventricular
Muşchi papilari şi cordaje tendinoase
Secţiune în peretele ventriculului stg.
Ram stg. al fasciculului antrioventricular His
Arborizaţii Purkinje ventriculare stîngi
Vîrful cordului

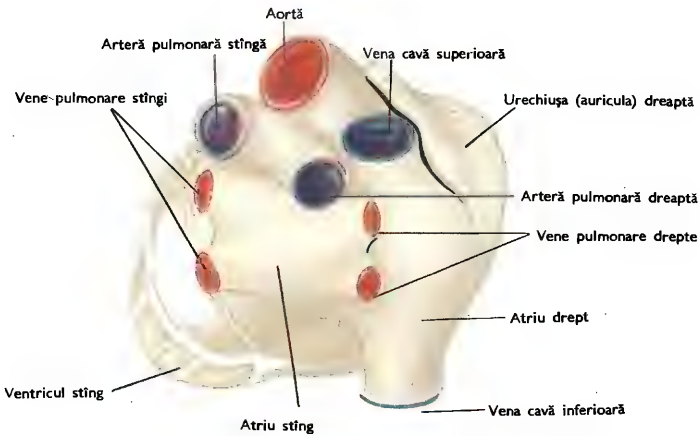

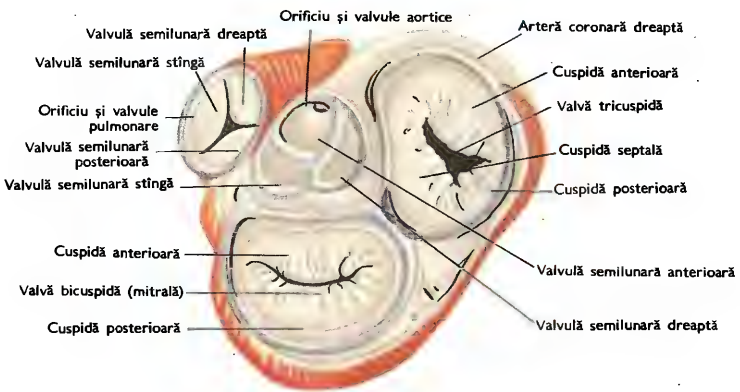

PLANUL ORIFICIAL AL CORDULUI

68. VASELE MARI DE LA BAZA CORDULUI

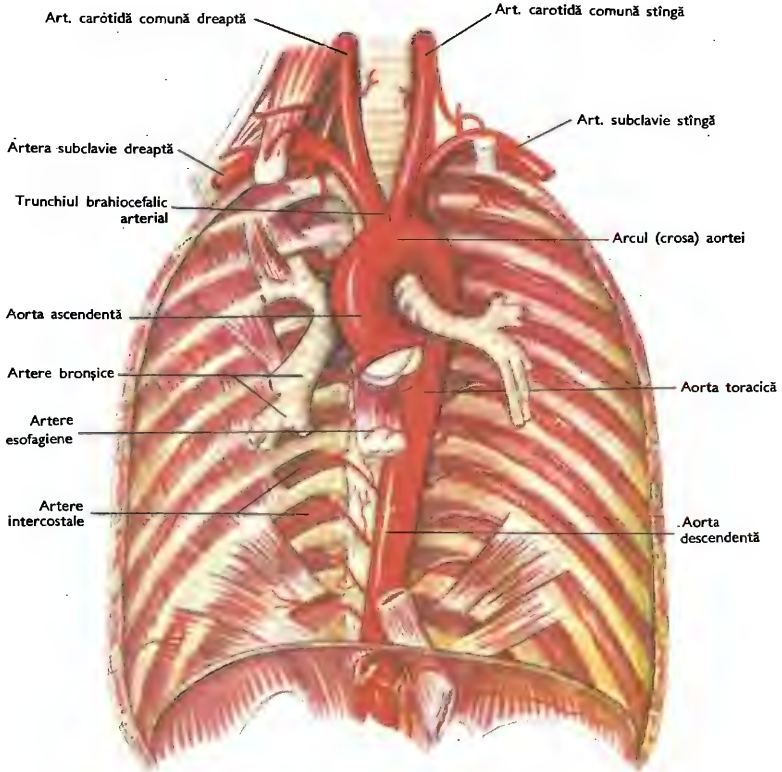

69. SISTEMUL AORTIC SUPRADIAFRAGMATIC

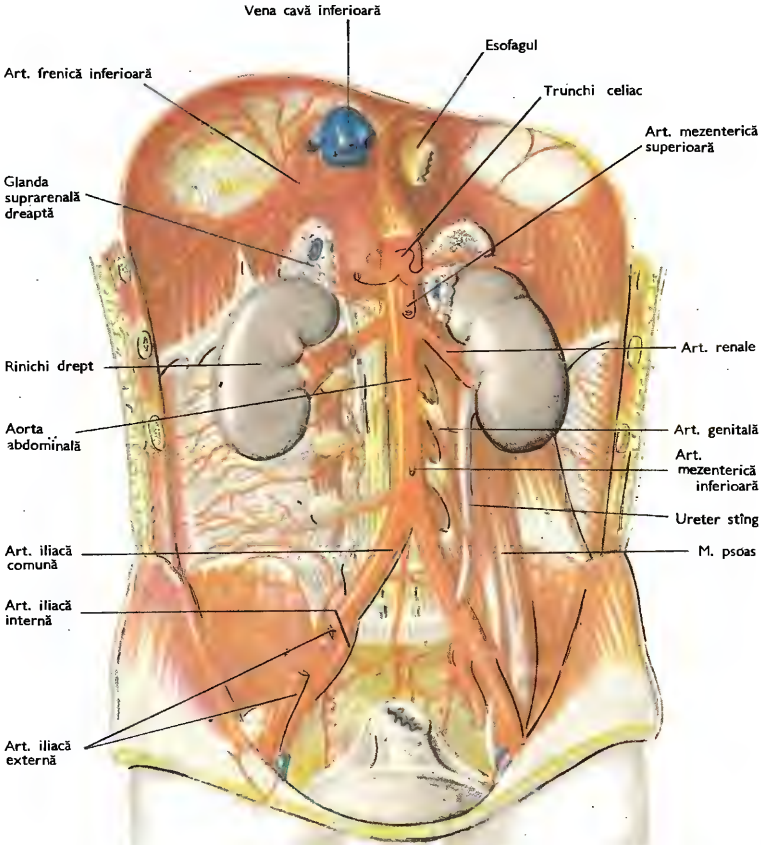

70. SISTEMUL AORTIC ABDOMINAL

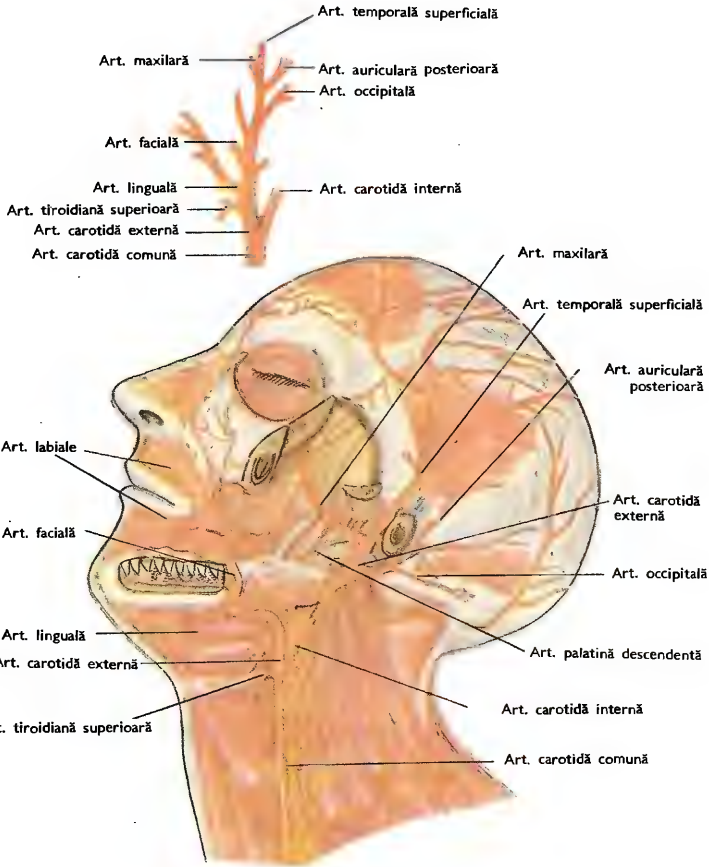

71. ARTERA CAROTIDĂ EXTERNĂ
— ramuri —

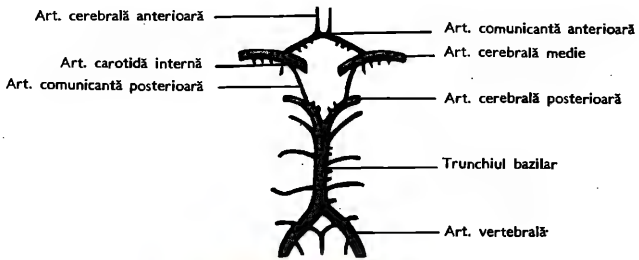

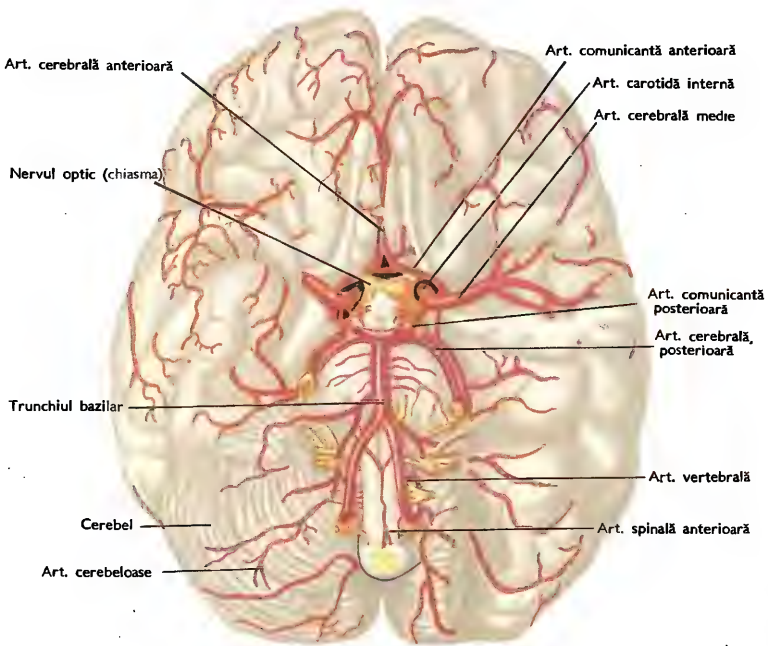

72. ARTERA CAROTIDĂ INTERNĂ
— vascularizația cerebrală —

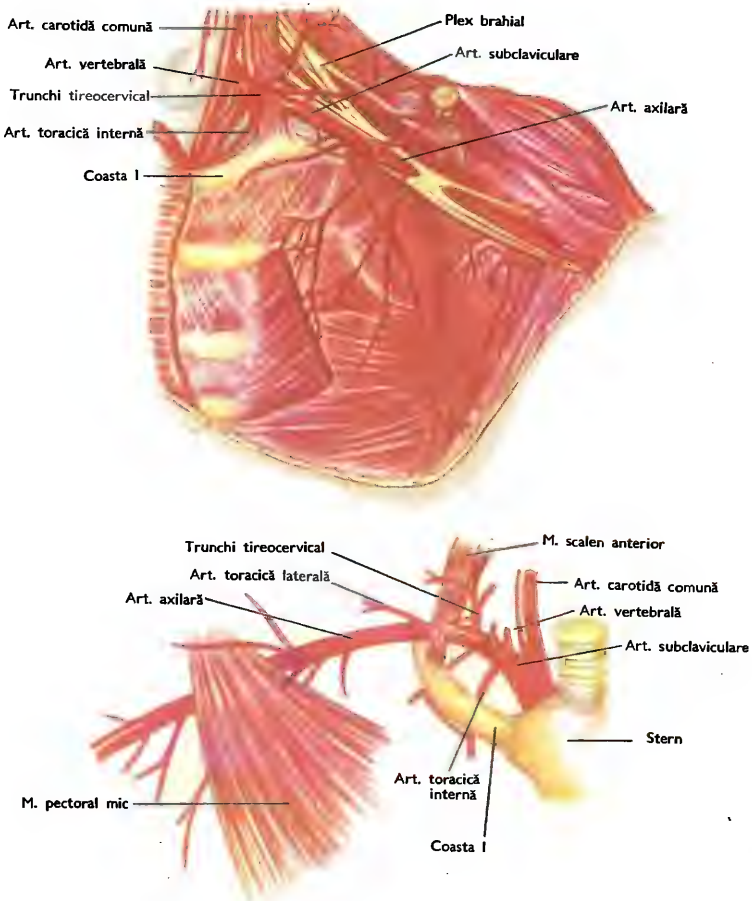

73. ARTERA SUBCLAVICULARĂ ŞI AXILARĂ

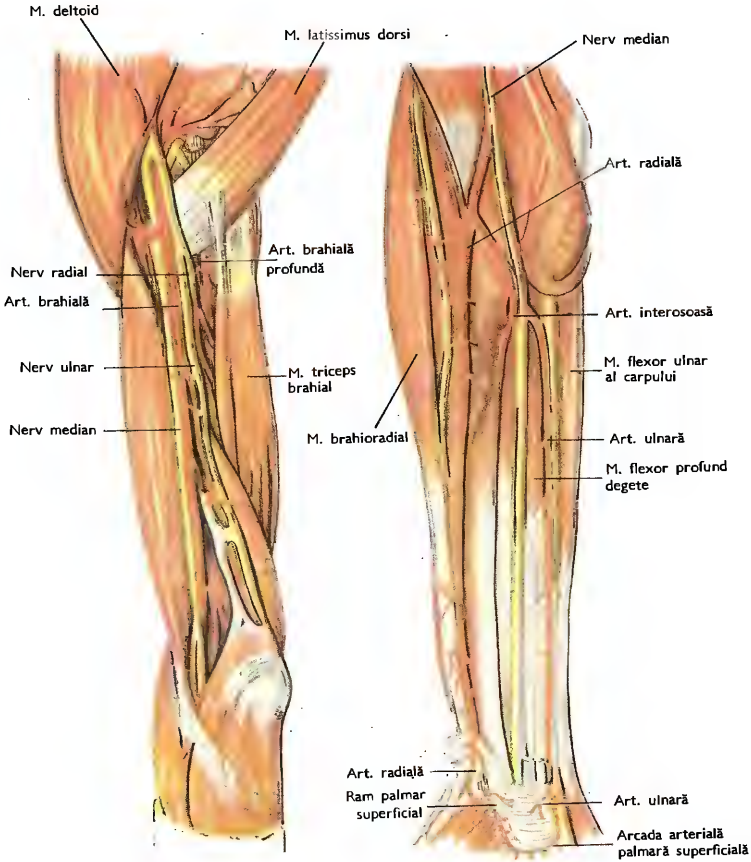

74. ARTERELE HUMERALĂ, RADIALĂ ŞI ULNARĂ

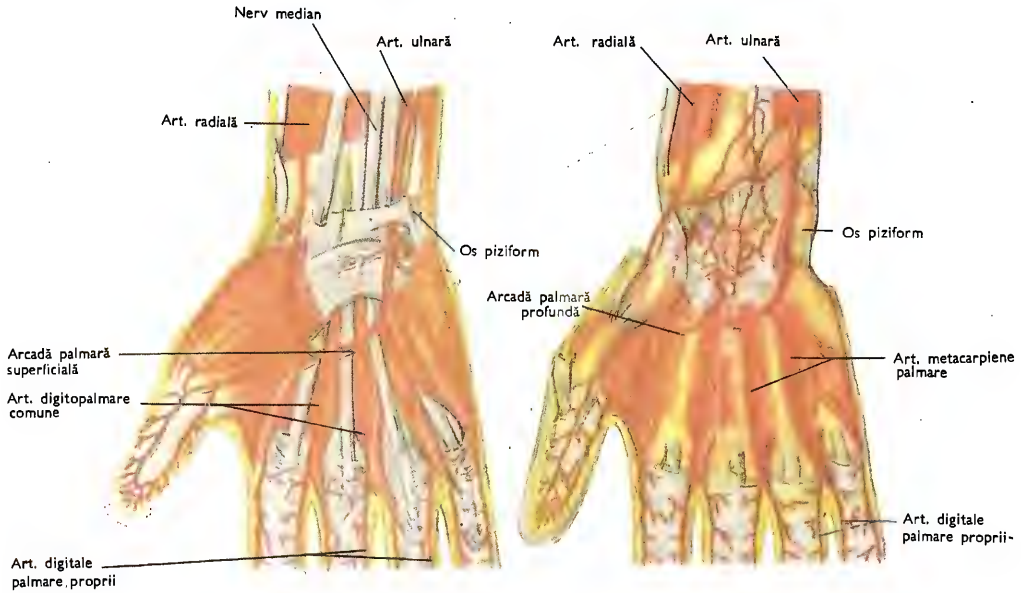

75. ARCADA PALMARĂ
— superficială şi profundă —

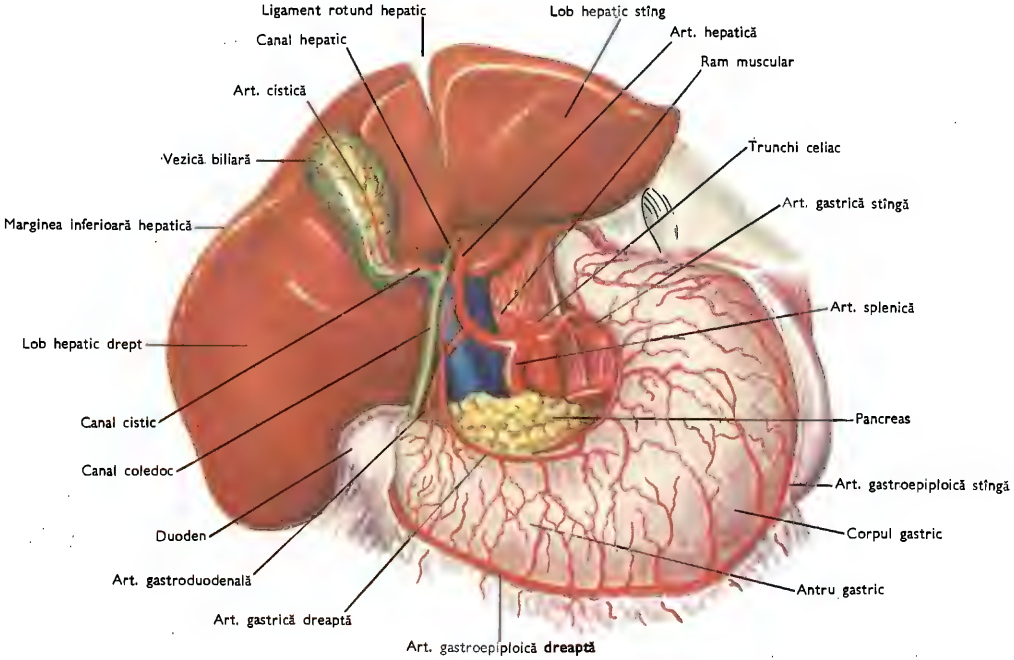

76. SCHEMA TRUNCHIULUI CELIAC

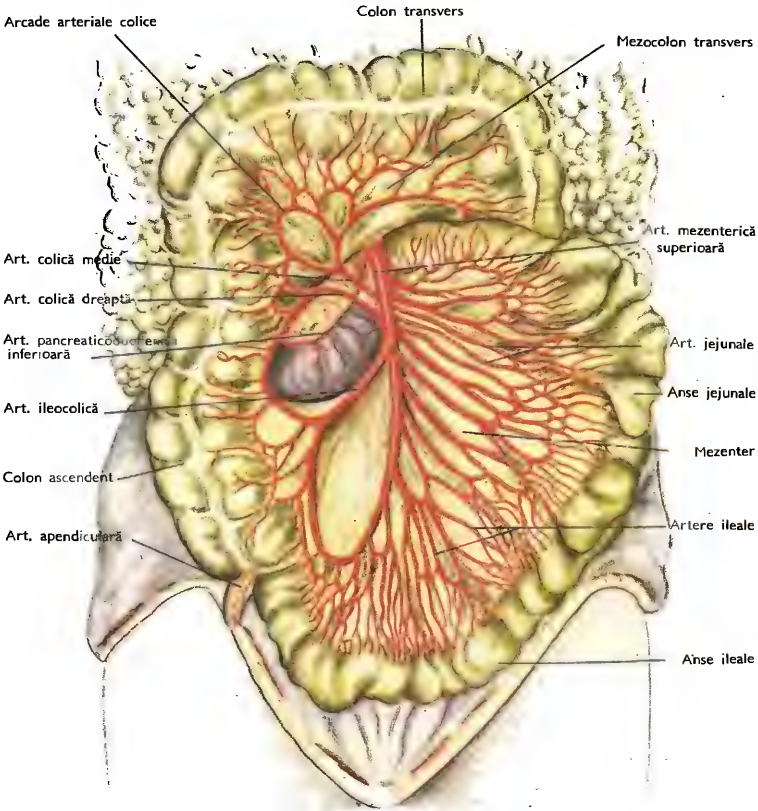

77. ARTERA MEZENTERICĂ SUPERIOARĂ

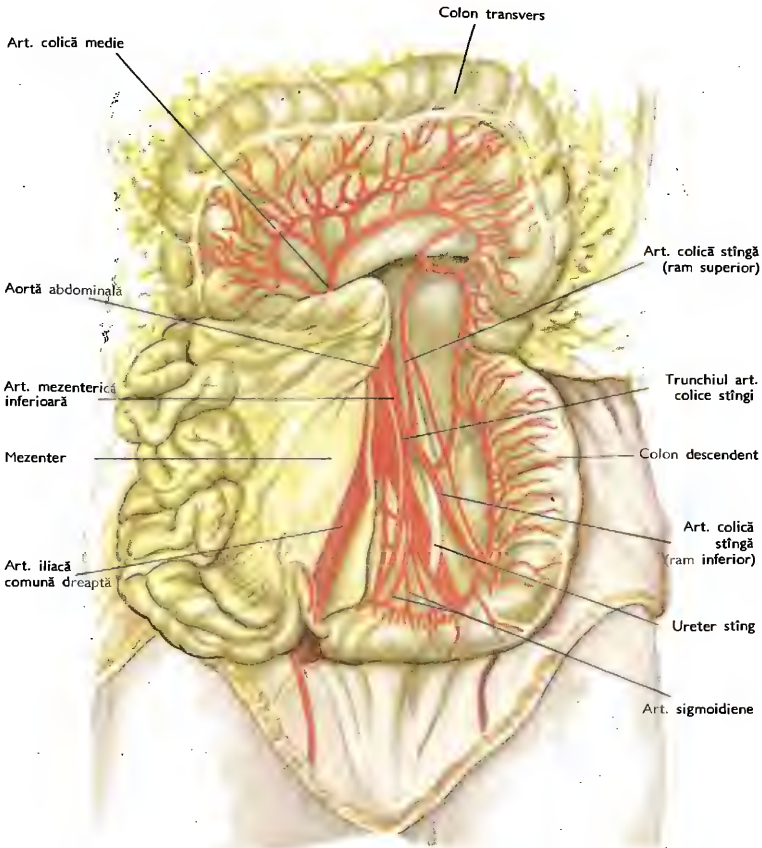

78. ARTERA MEZENTERICĂ INFERIOARĂ

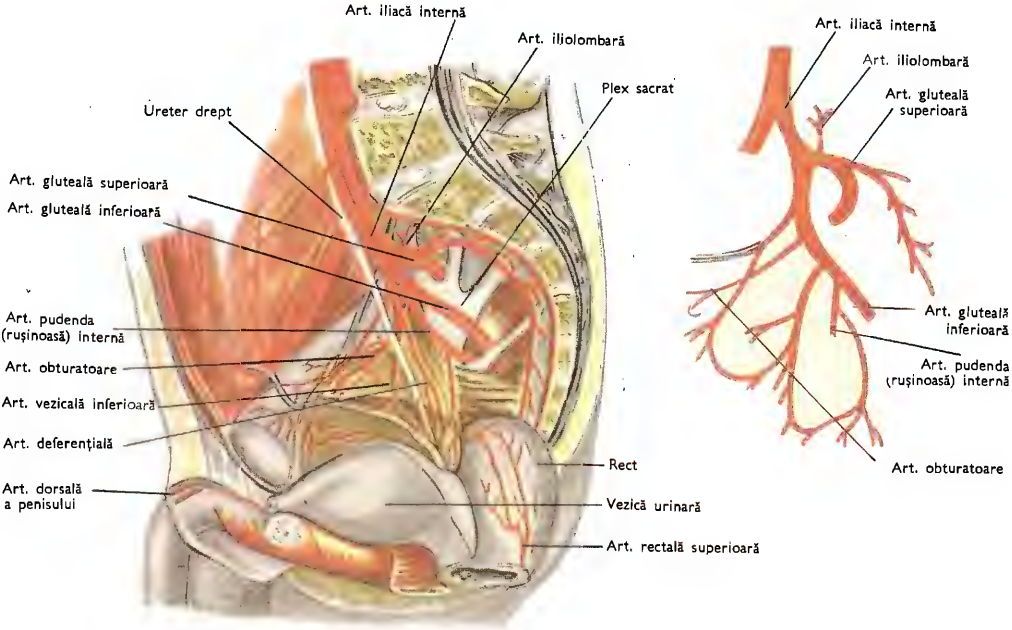

79. ARTERA ILIACĂ INTERNĂ (HIPOGASTRICĂ)

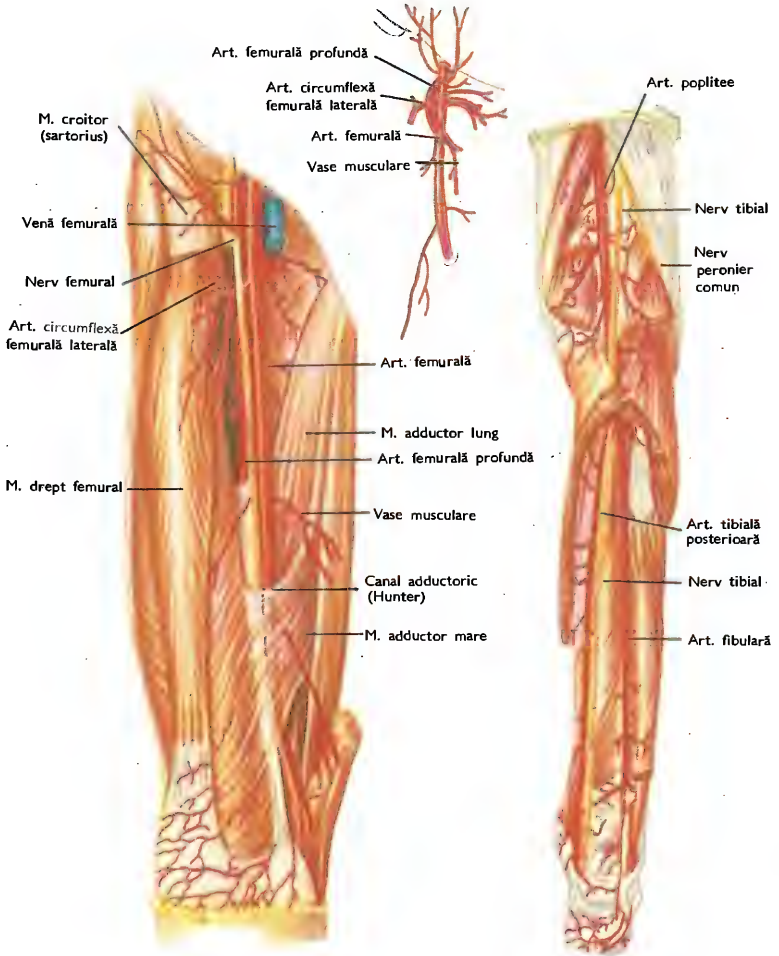

80. ARTERELE MEMBRULUI INFERIOR

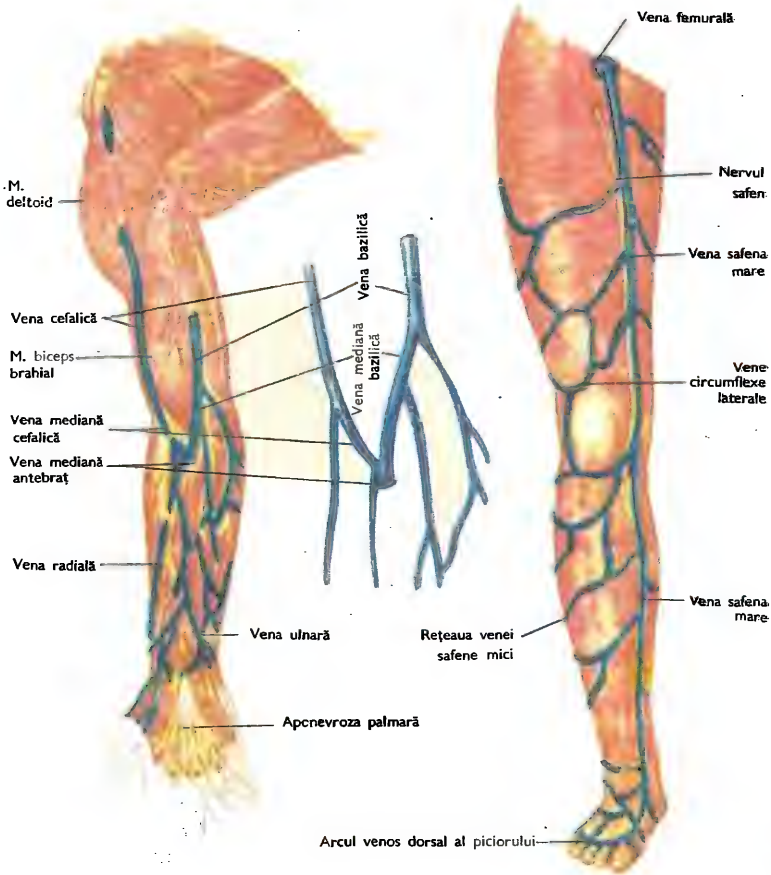

61. VENE SUPERFICIALE

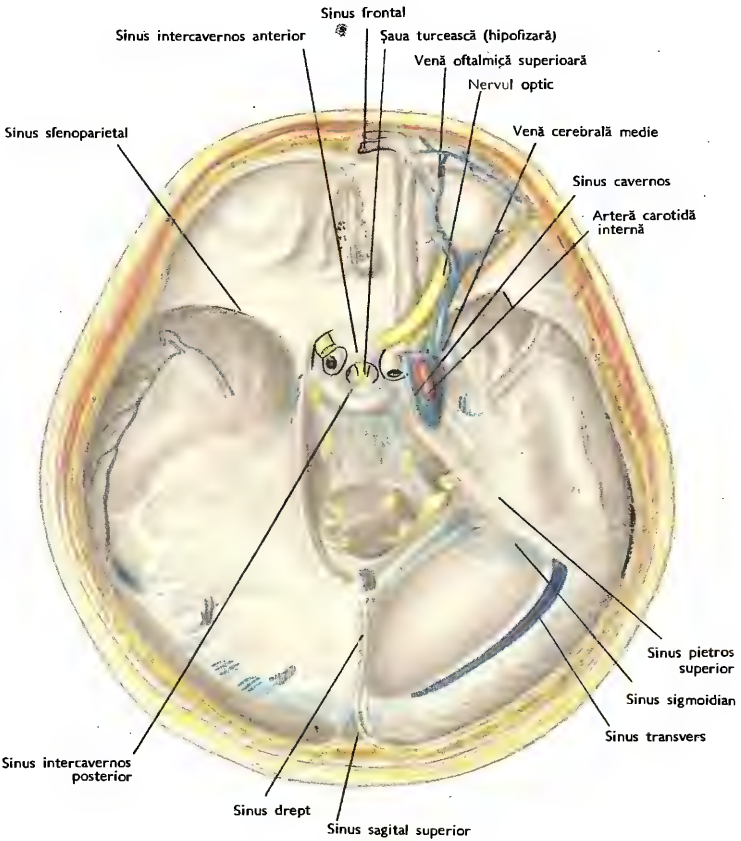

82. SISTEMUL VENOS AL BAZEI CRANIULUI

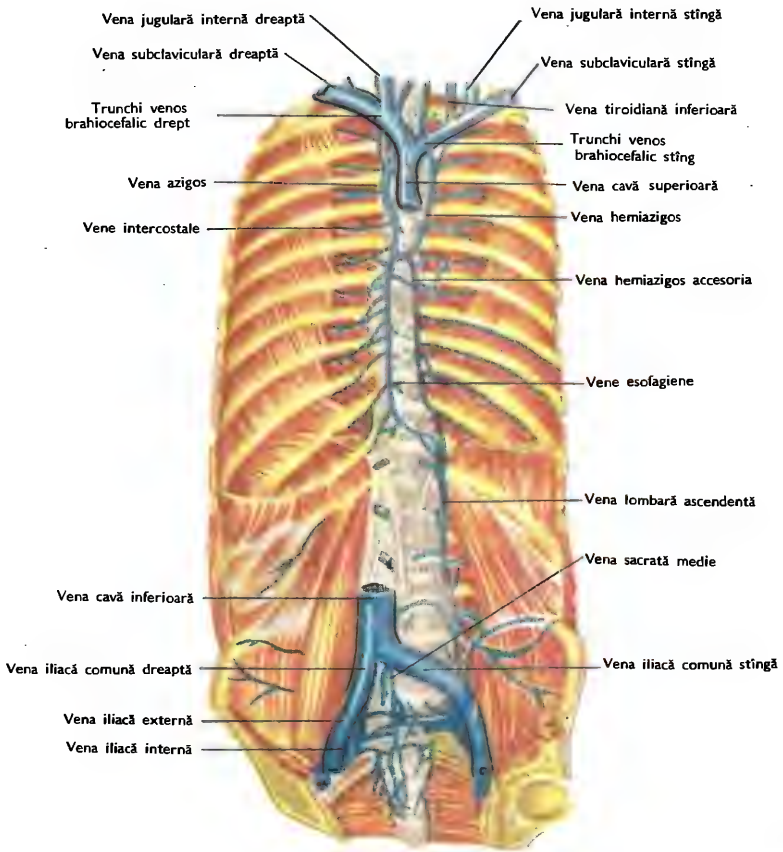

83. SISTEMUL VENOS AZIGOS

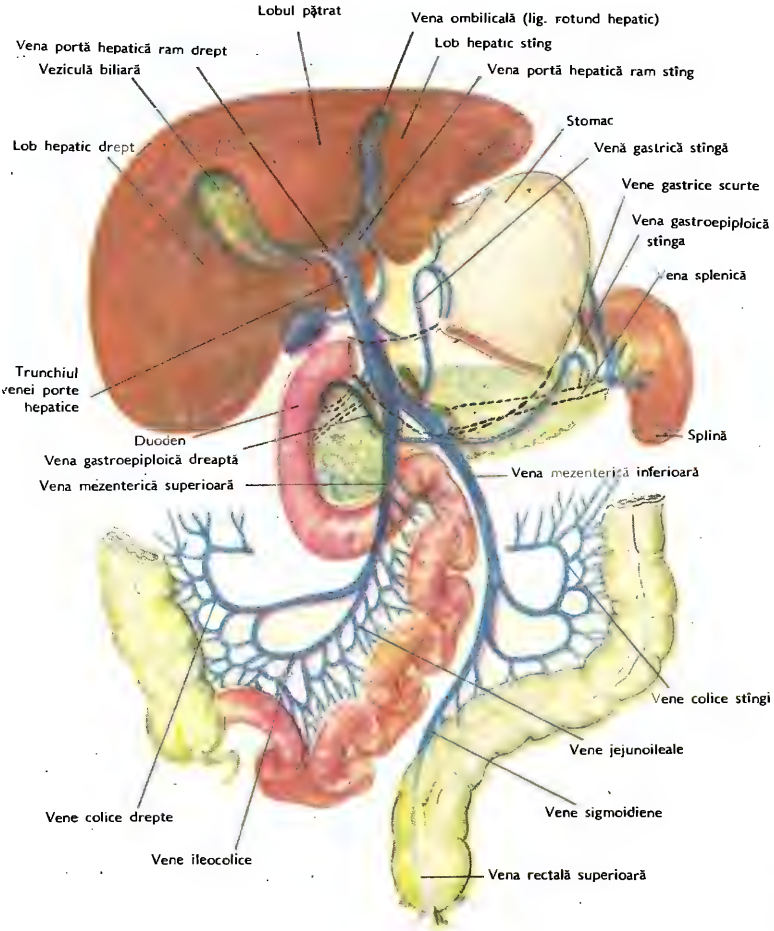

84. SISTEMUL VENOS PORT

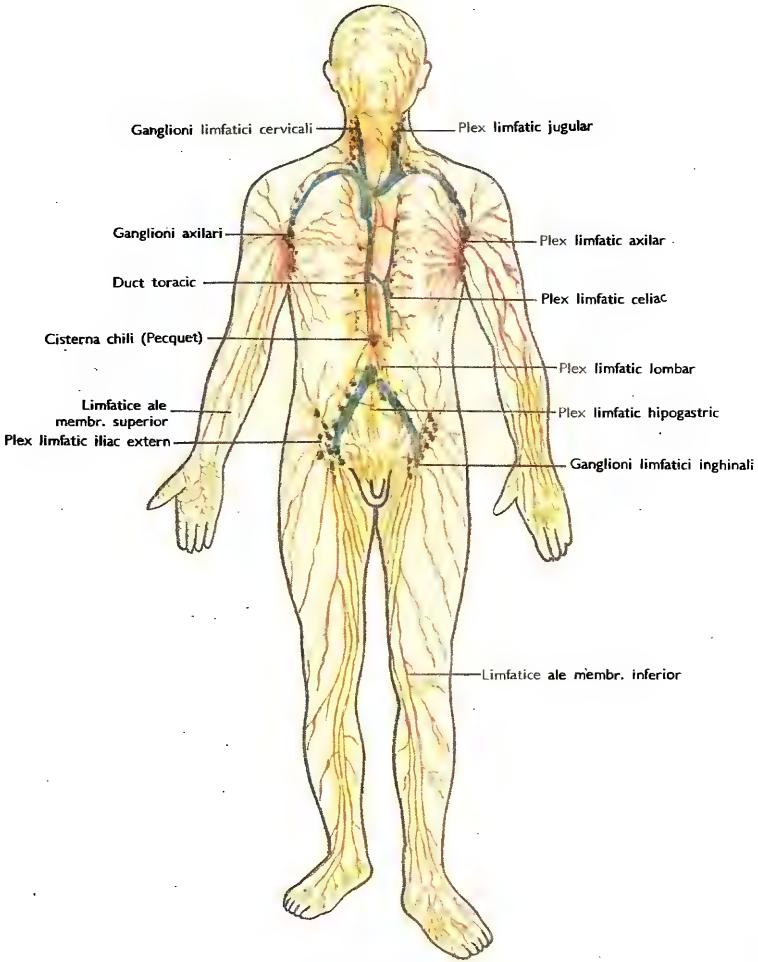

85. SISTEMUL LIMFATIC

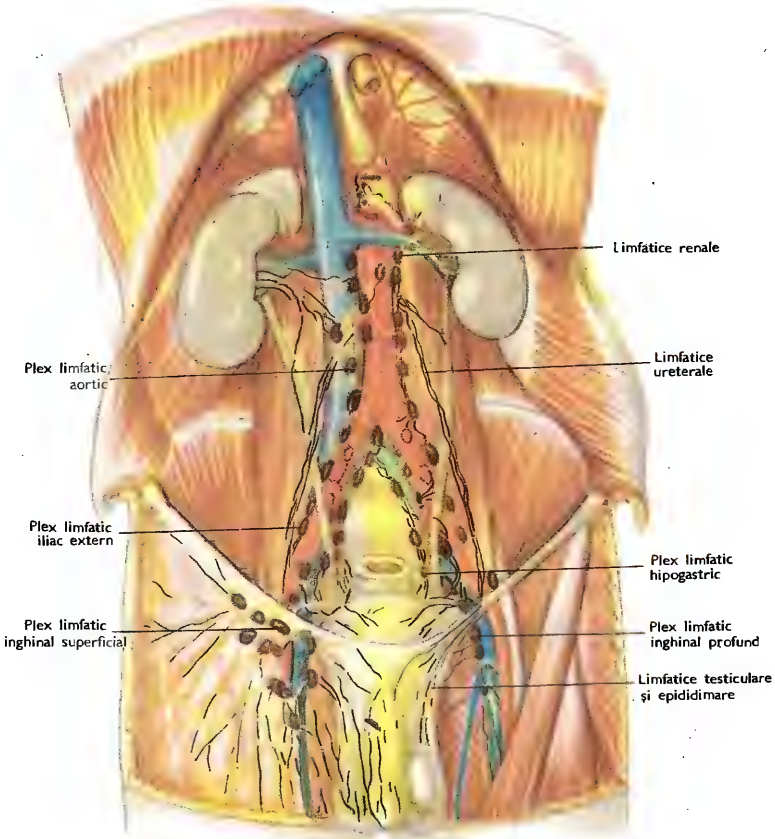

86. LIMFATICELE ABDOMENULUI

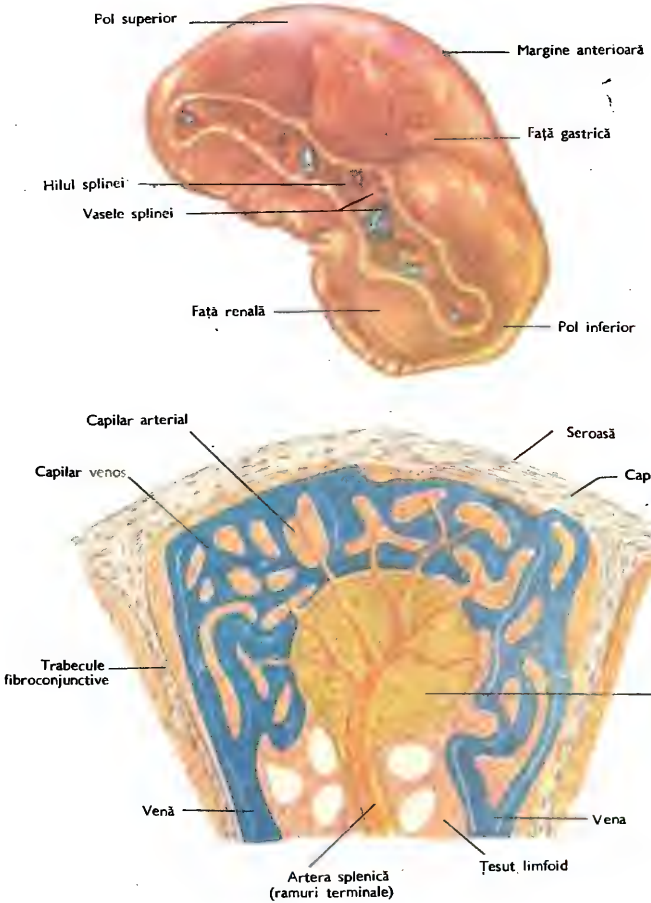
Pol superior
Margine anterioară
Față gastrică
Hilul splinei
Vasele splinei
Fața renală
Pol inferior
Capilar arterial
Seroasă
Capilar venos
Capsulă fibroasă (Malpighi)
Trabecule fibroconjunctive
Corpuscul Malpighi
Venă
Vena
Artera splenică (ramuri terminale)
Țesut limfoid

87. SPLINA

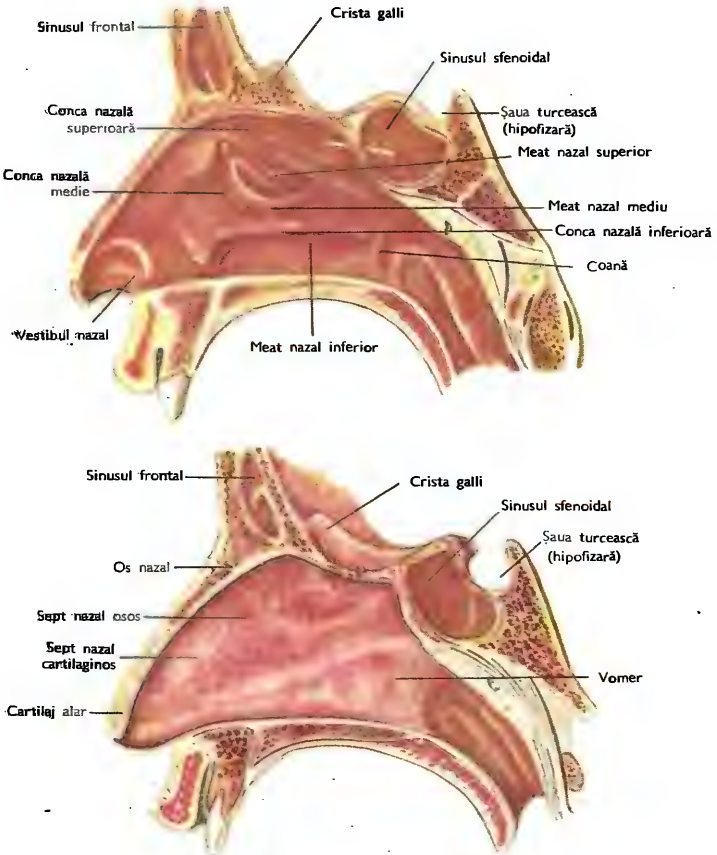

88. CAVITATEA NAZALĂ ŞI SEPTUL NAZAL

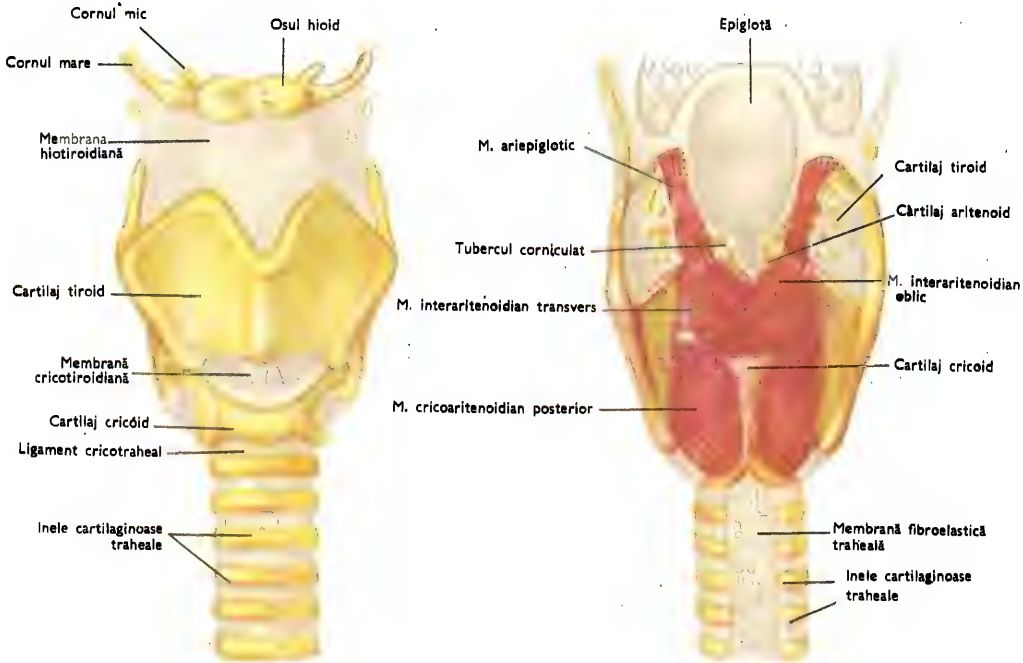

89. LARINGELE

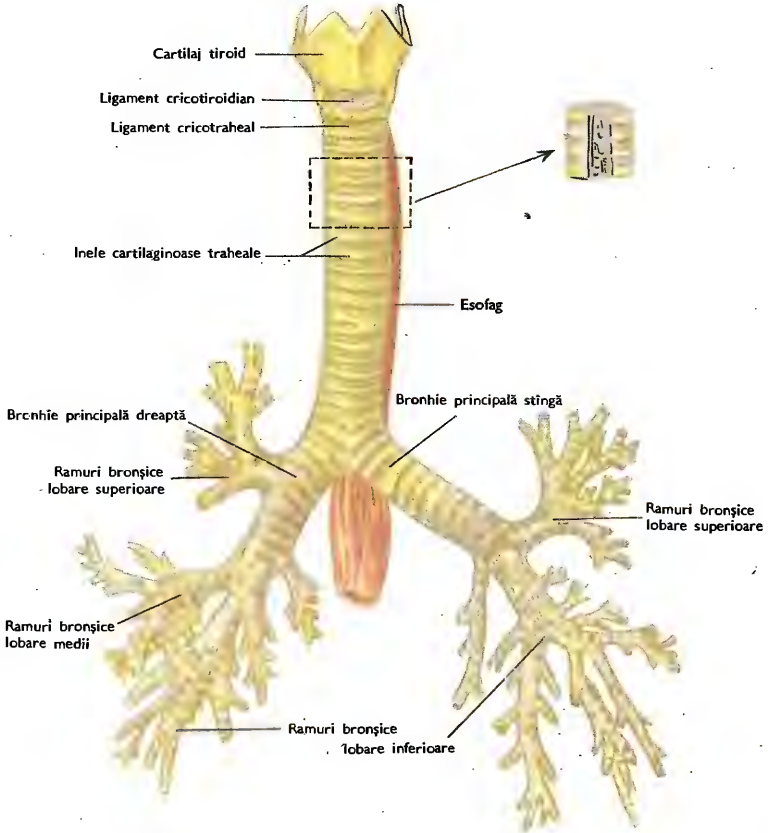

90. TRAHEE ŞI BRONHII

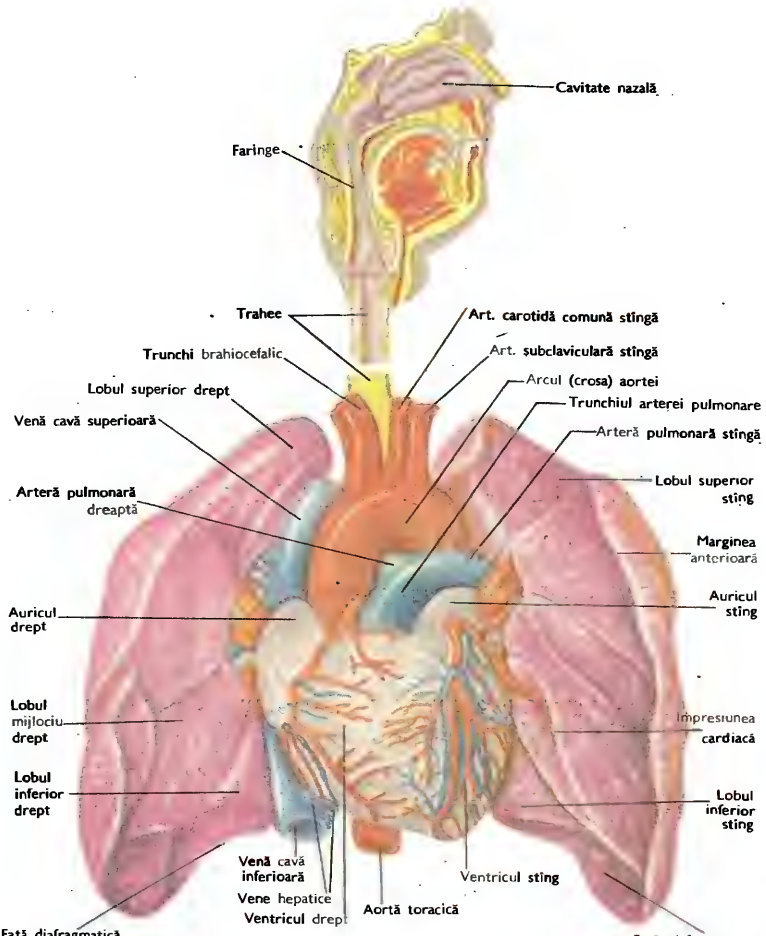

91. PORȚIUNEA INIȚIALĂ A APARATULUI RESPIRATOR ȘI DIGESTIV, VISCERELE TORACELUI - vedere anterioară -

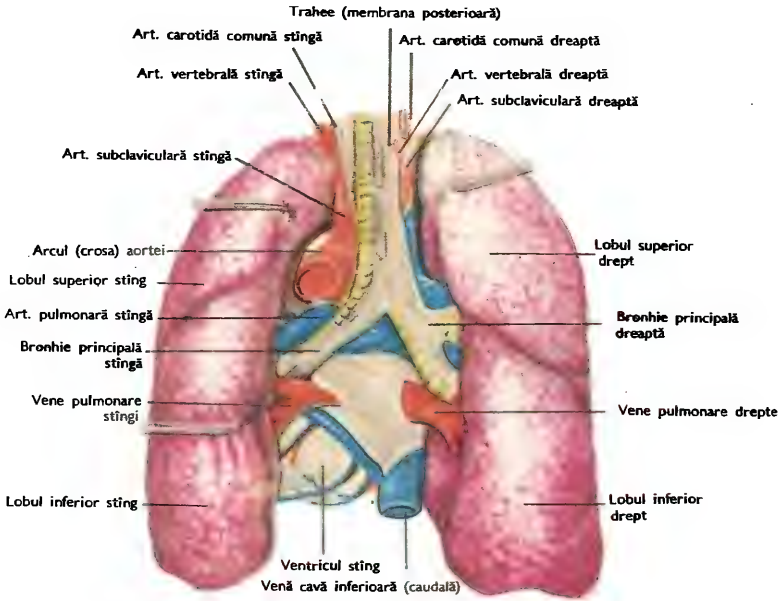

92. PULMONUL DREPT ŞI STÎNG
— vedere posterioară —

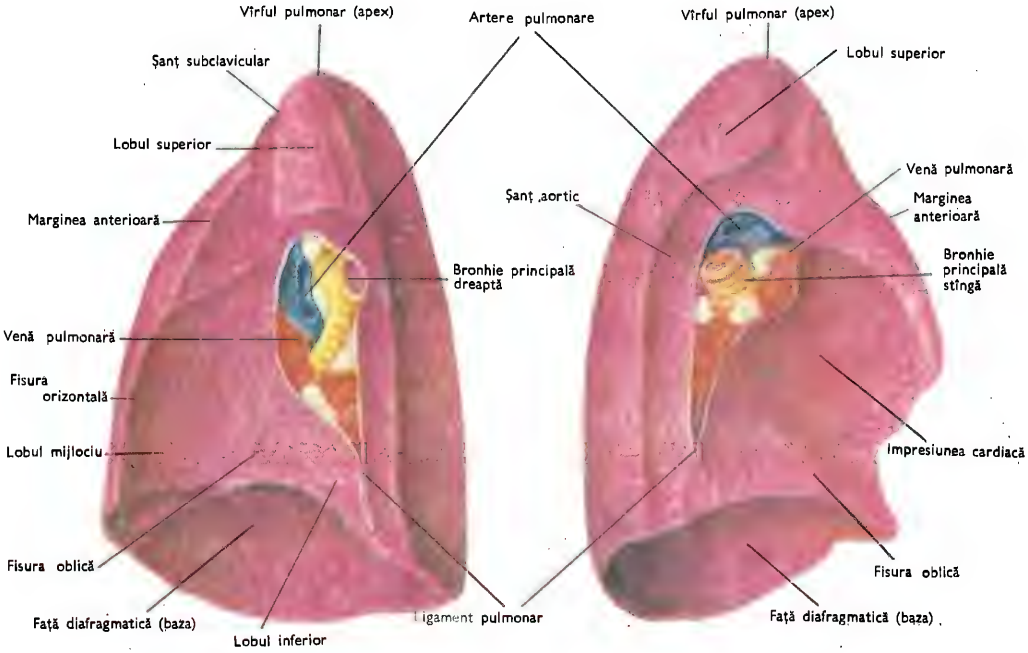

93. PULMONUL DREPT ŞI STÎNG
— faţa mediastinală —

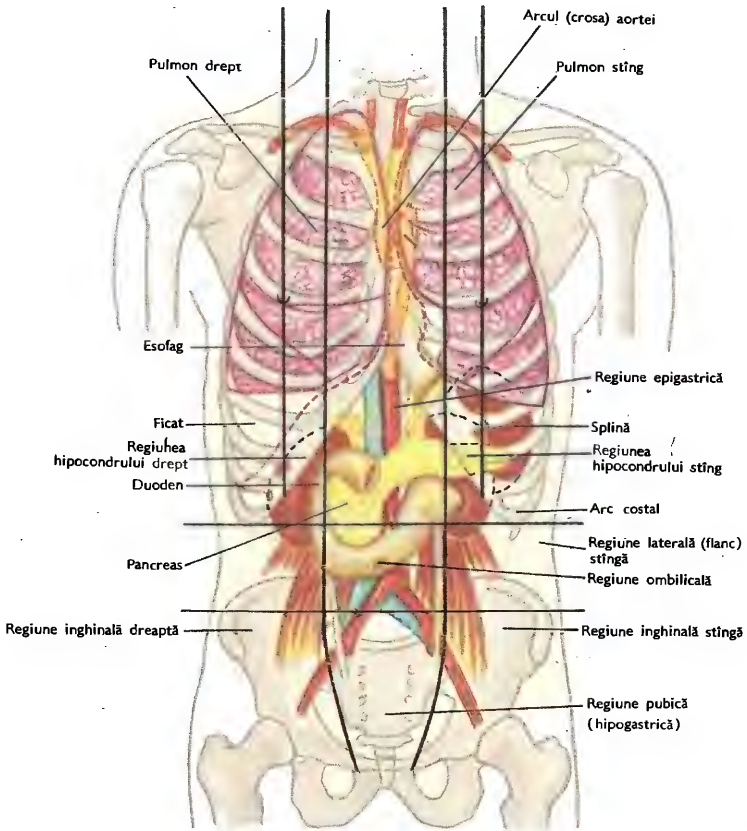

9%. STATUS VISCERAL ANTERIOR
– scheletopie –

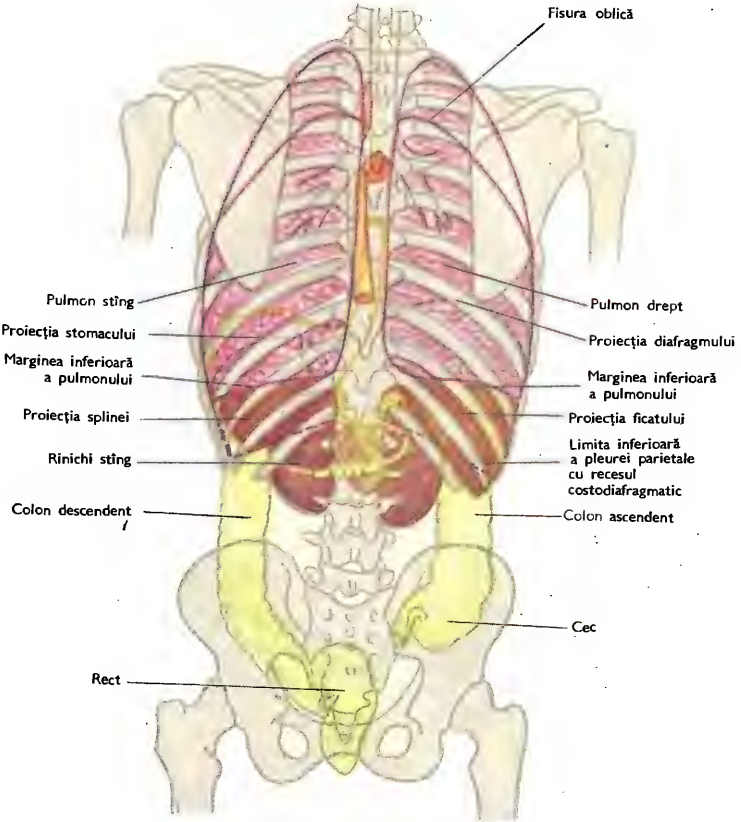

95. STATUS VISCERALIS POSTERIOR
– schematic –

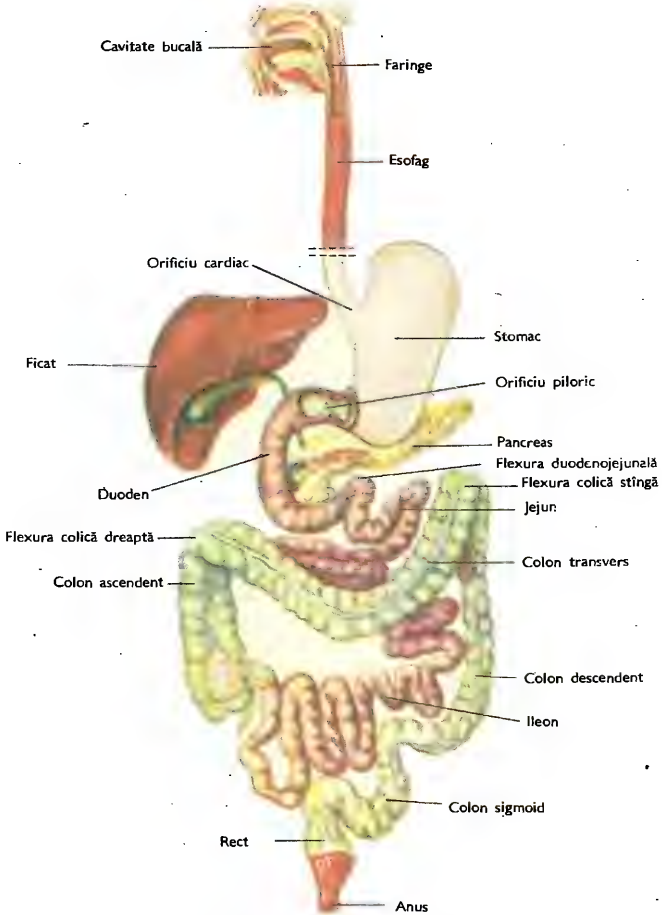

96. SCHEMA CANALULUI ALIMENTAR

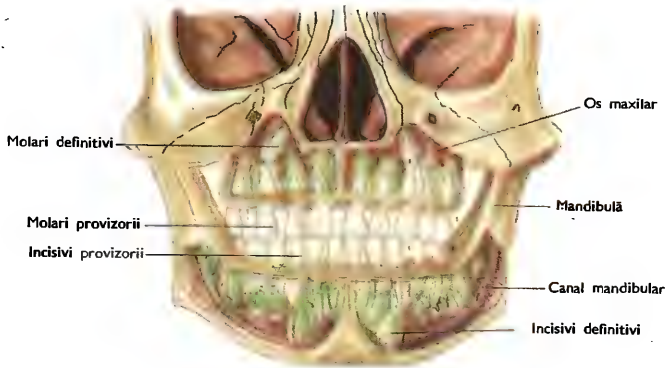

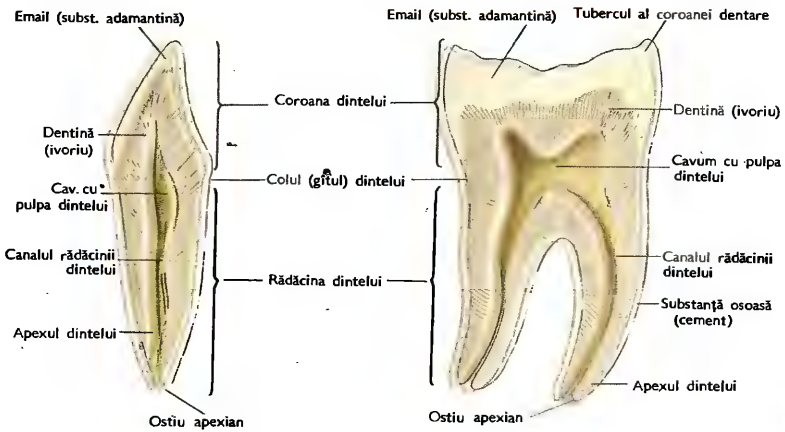

97. DENŢITIA ŞI STRUCTURA DINTELUI

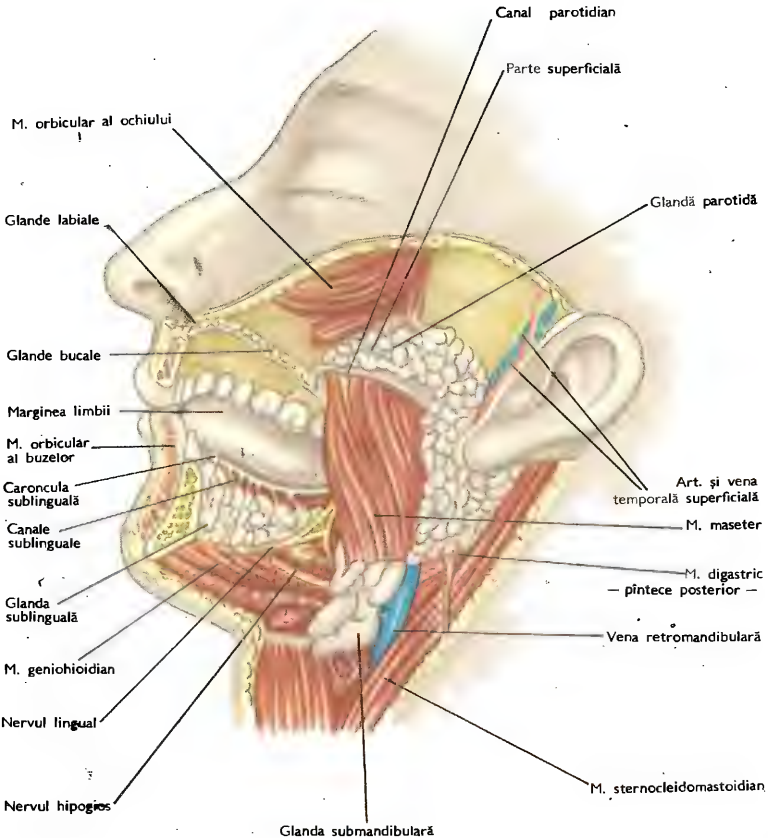

98. GLANDELE SALIVARE

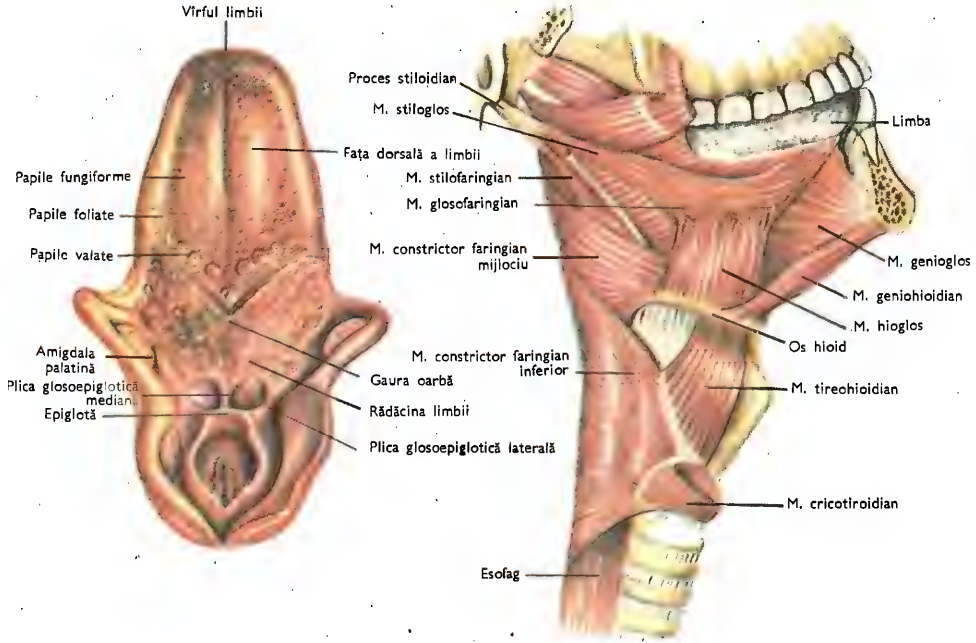

99. LIMBA ȘI MUSCHII FARINGELUI

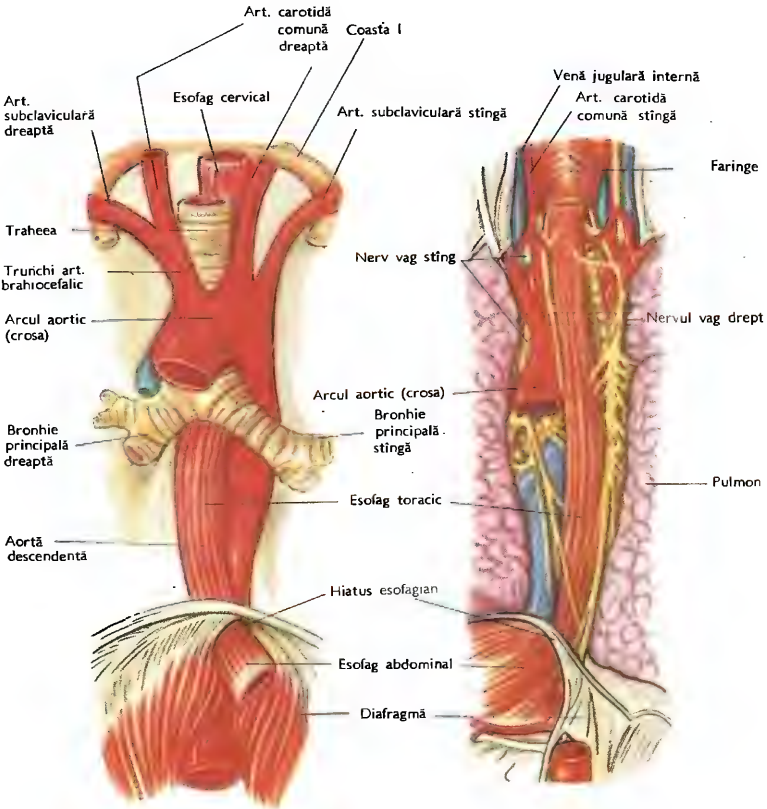

100. ESOFAGUL
- anterior și posterior -

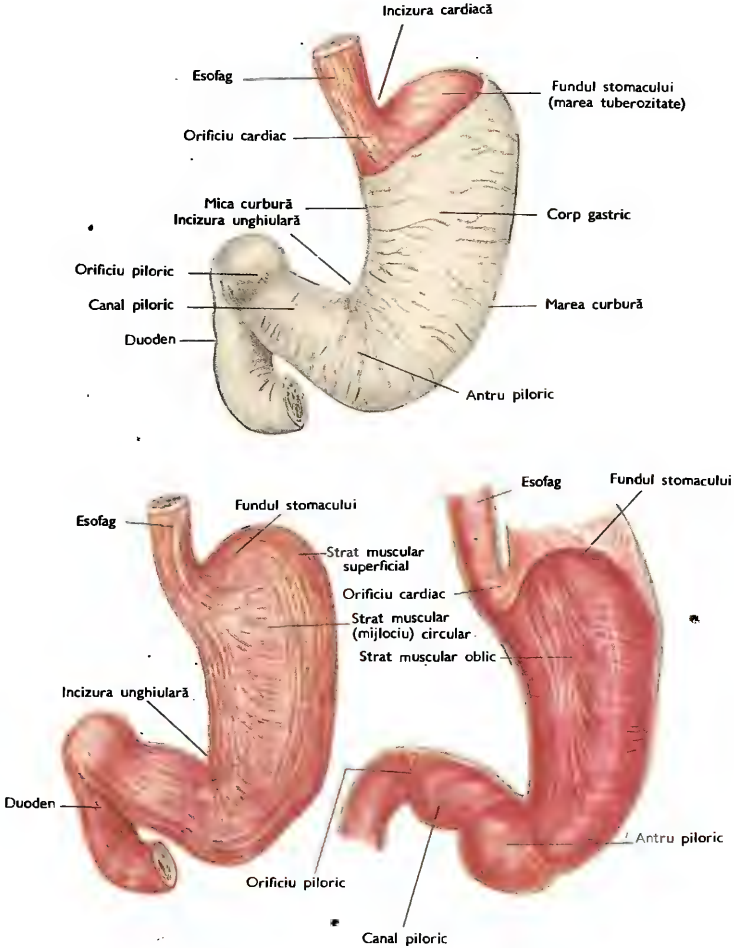

101. MORFOLOGIA ȘI TUNICA MUSCULARĂ A STOMACULUI

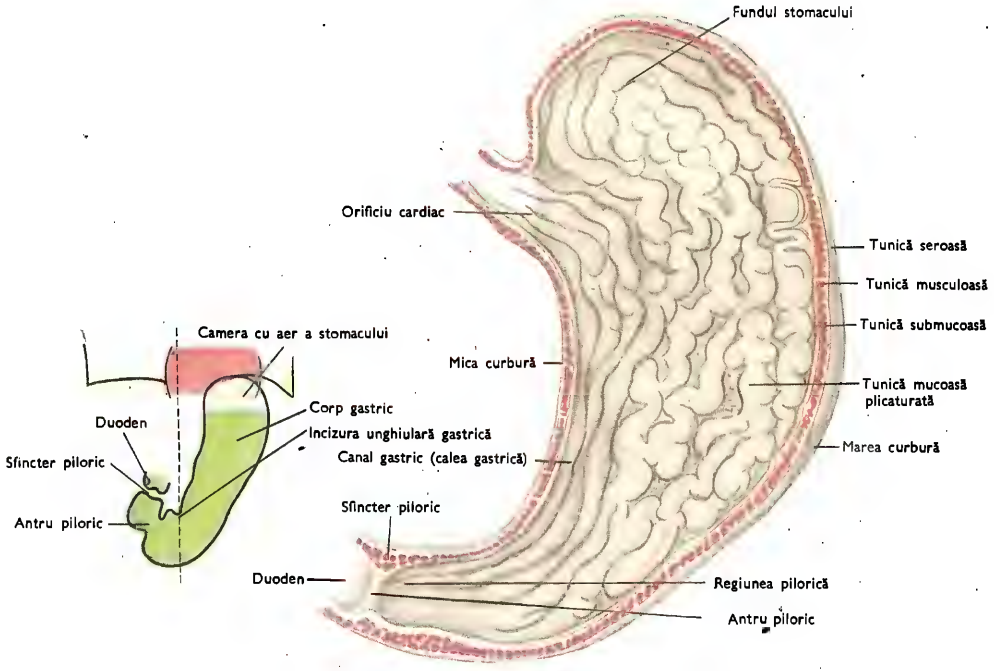

102. MUCOASA GASTRICĂ. SECȚIUNE PRIN CANALUL PILORIC ȘI IMAGINE RADIOLOGICĂ A STOMACULUI

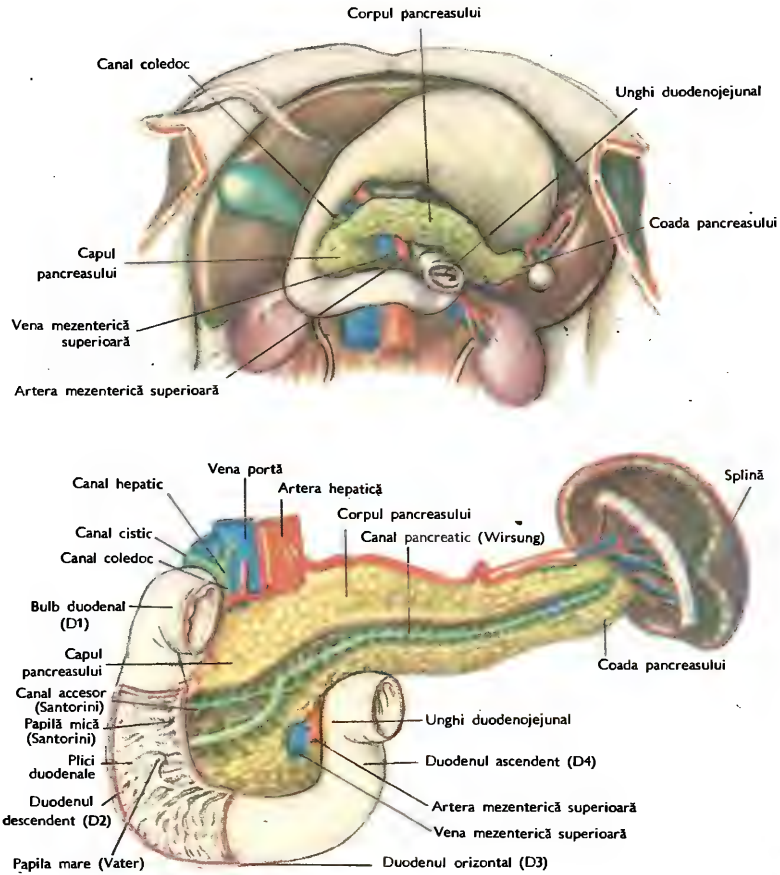

103. SCHEMA DUODENULUI ŞI PANCREASULUI

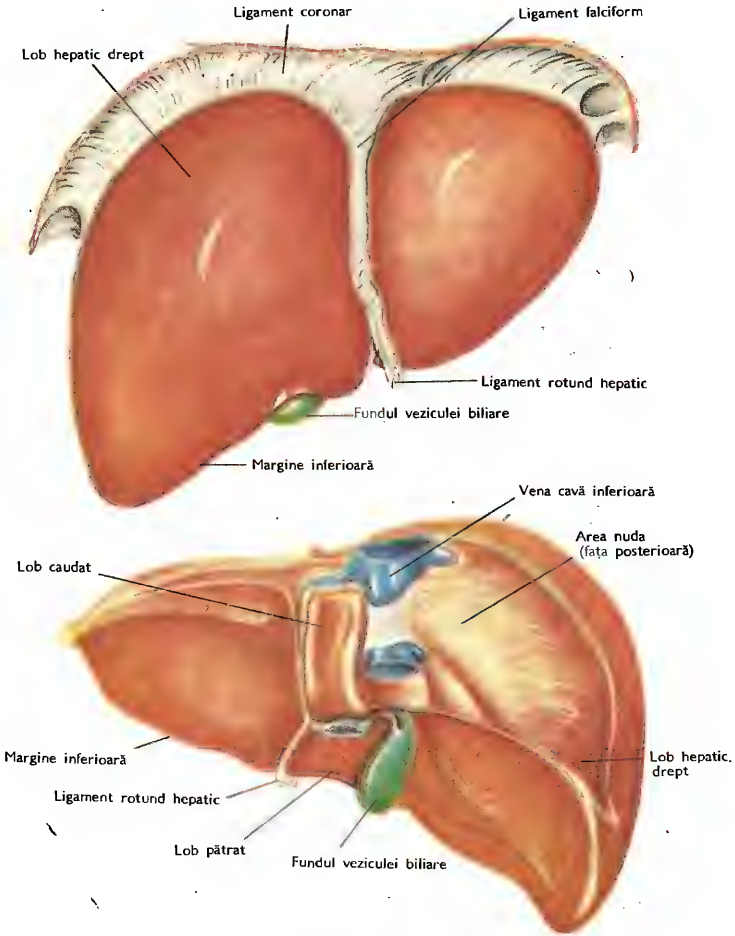

104. FICATUL
— anterior și posterior —

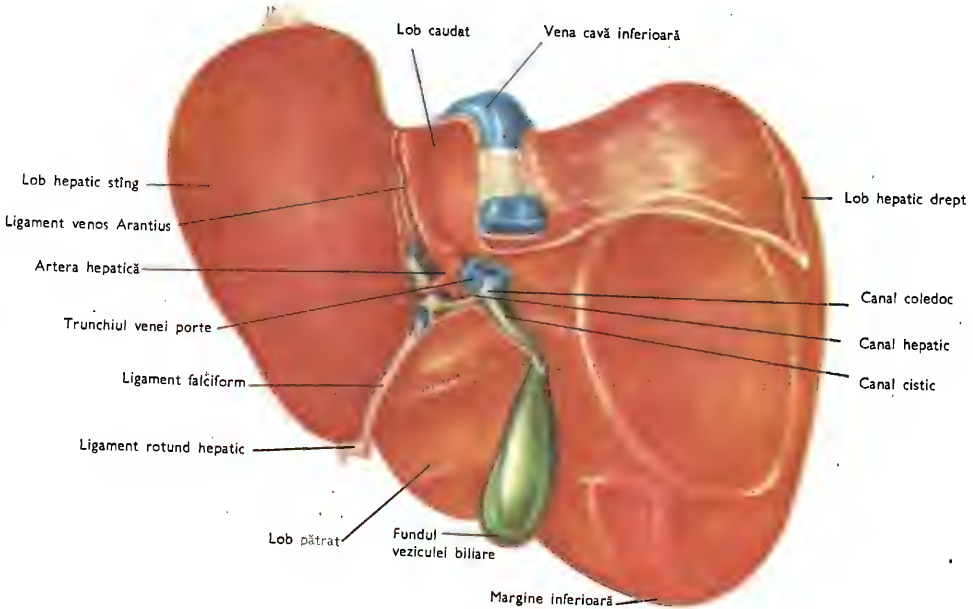

105. FICATUL
—fața viscerală—

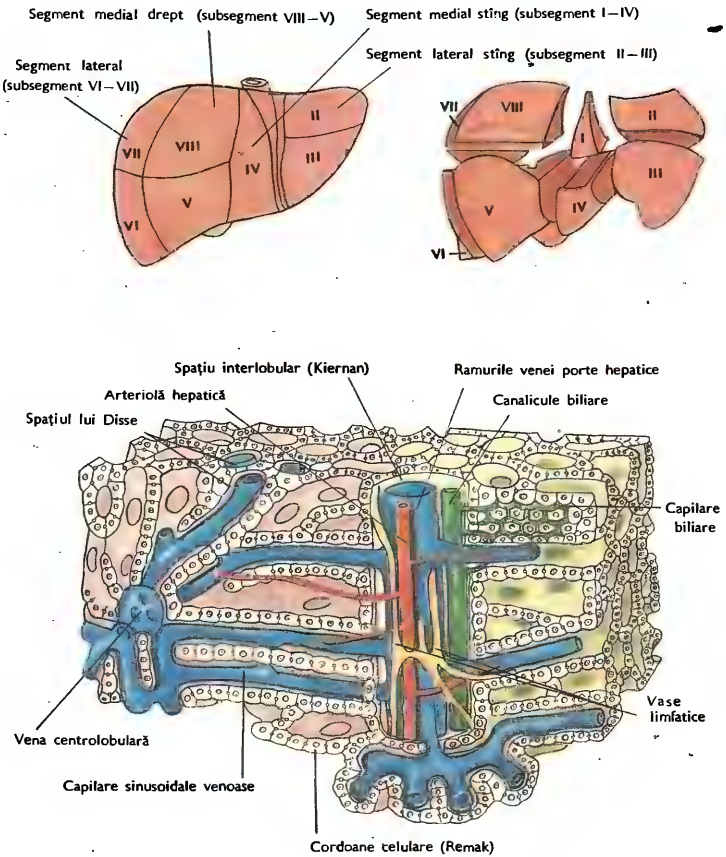

106. SEGMENTELE HEPATICE ŞI STRUCTURA LOBULULUI HEPATIC

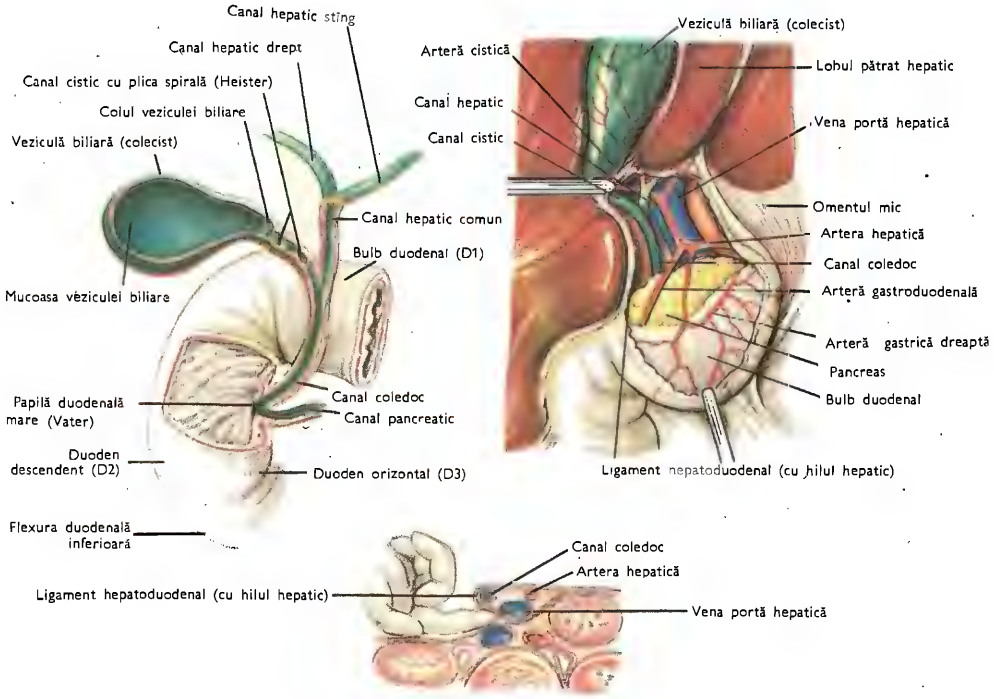

107. CĂILE BILIARE EXTRAHEPATICE

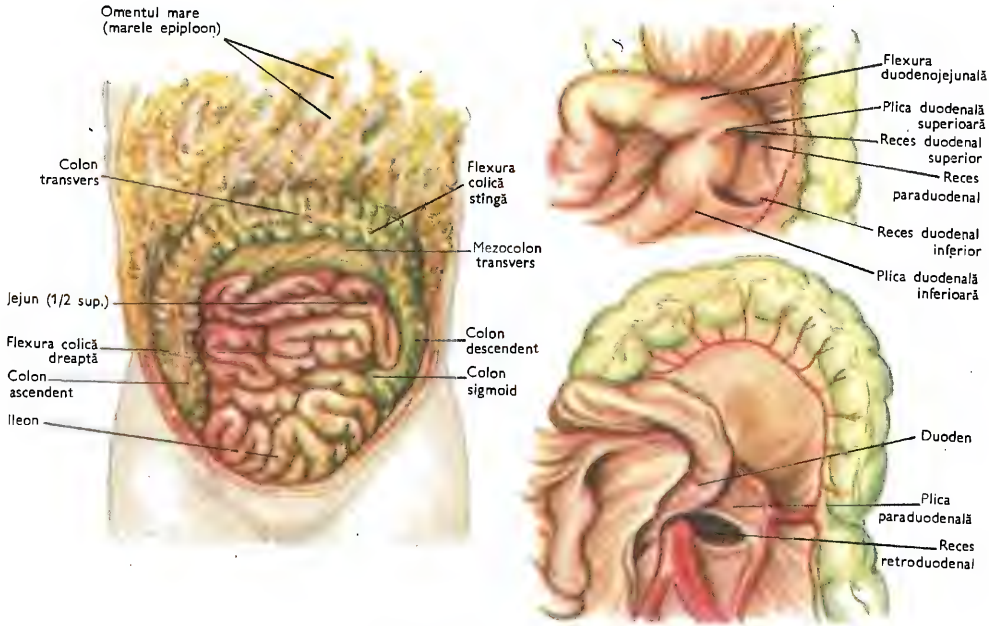

108. INTESTINUL (vedere anterioară)
ȘI RECESURI DUODENALE (Th. Ionnescu)

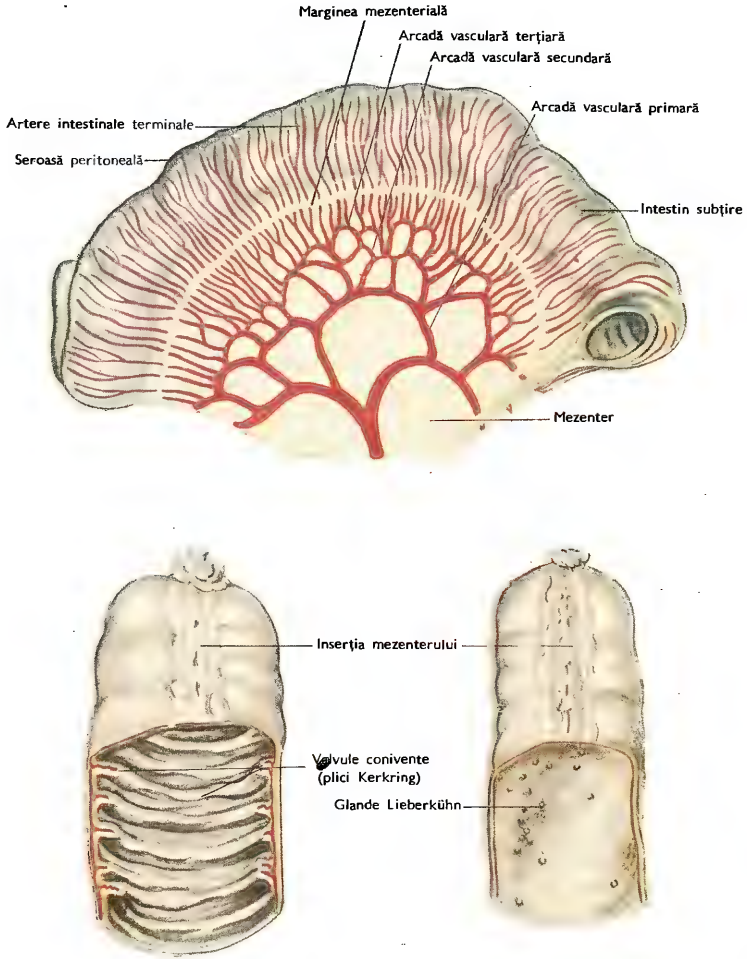

109. ARCADE VASCULARE MEZENTERIALE. SECŢIUNE PRIN IEIUNOILEON

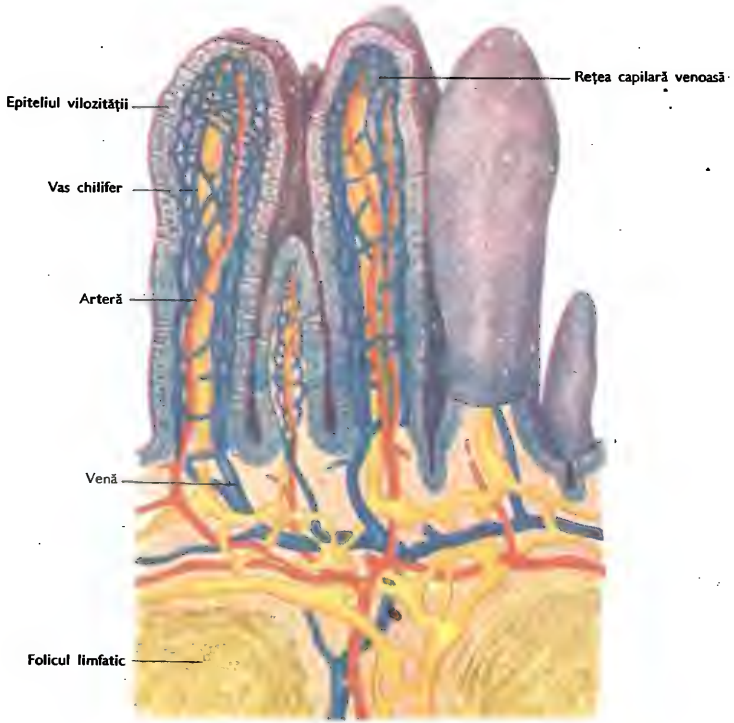

110. STRUCTURA VILOZITĂȚII INTESTINALE

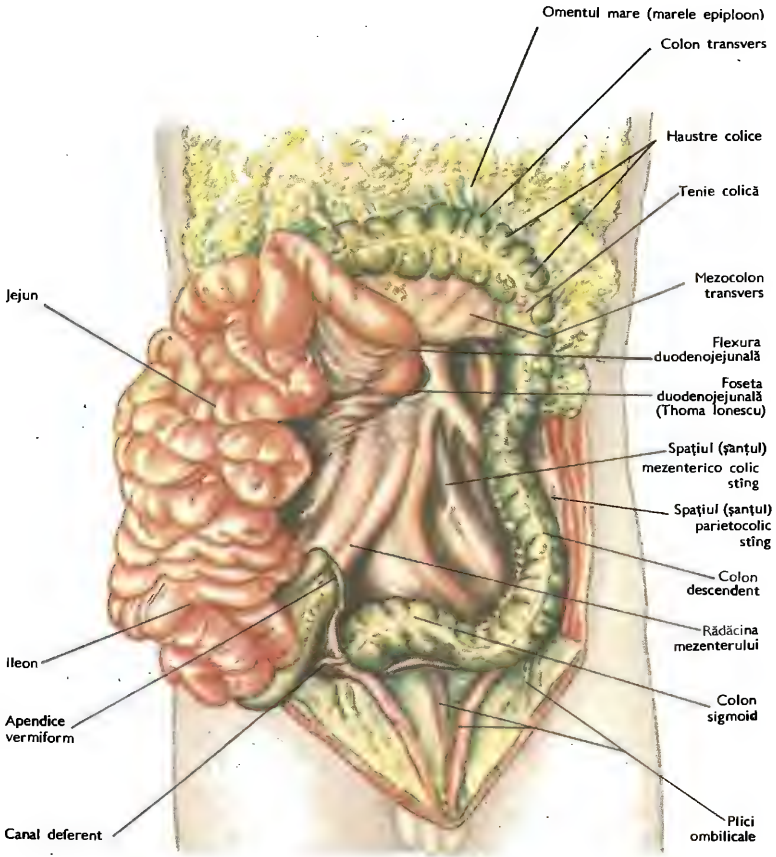

111. JEJUNOILEON ȘI COLON STÎNG

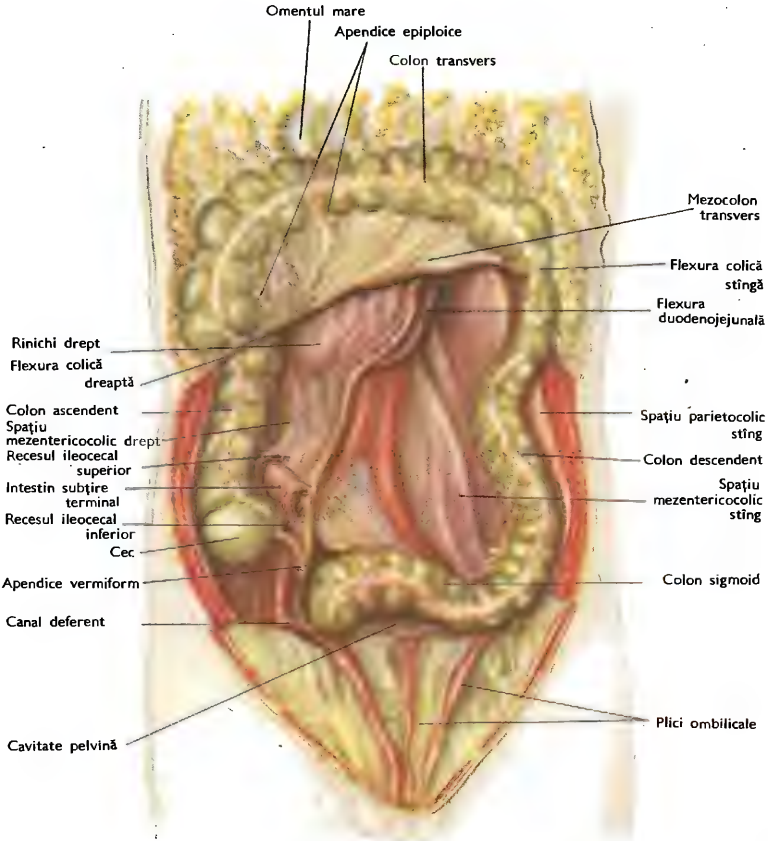

112. COLONUL ŞI LOJILE CAVITĂŢII PERITONEALE

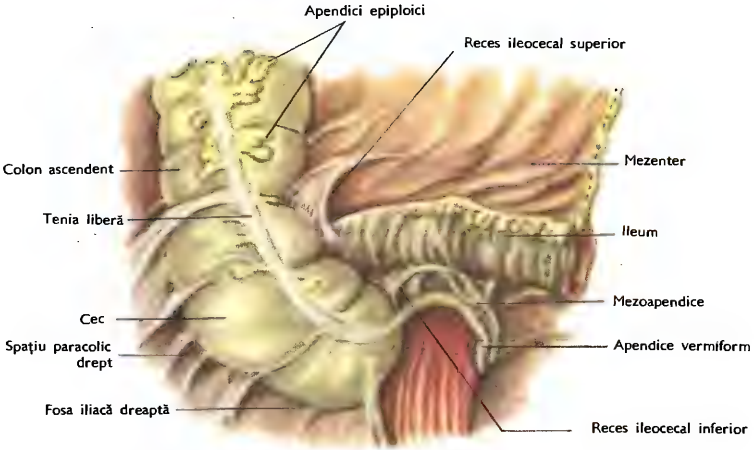

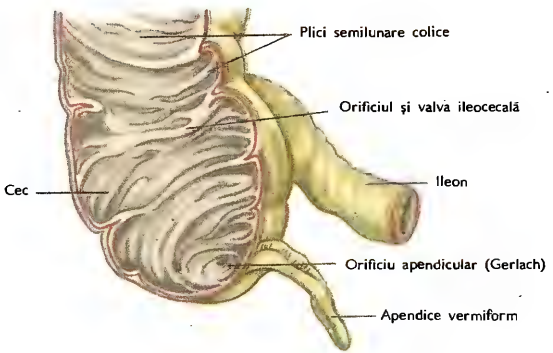

113. CECUL ȘI APENDICELE

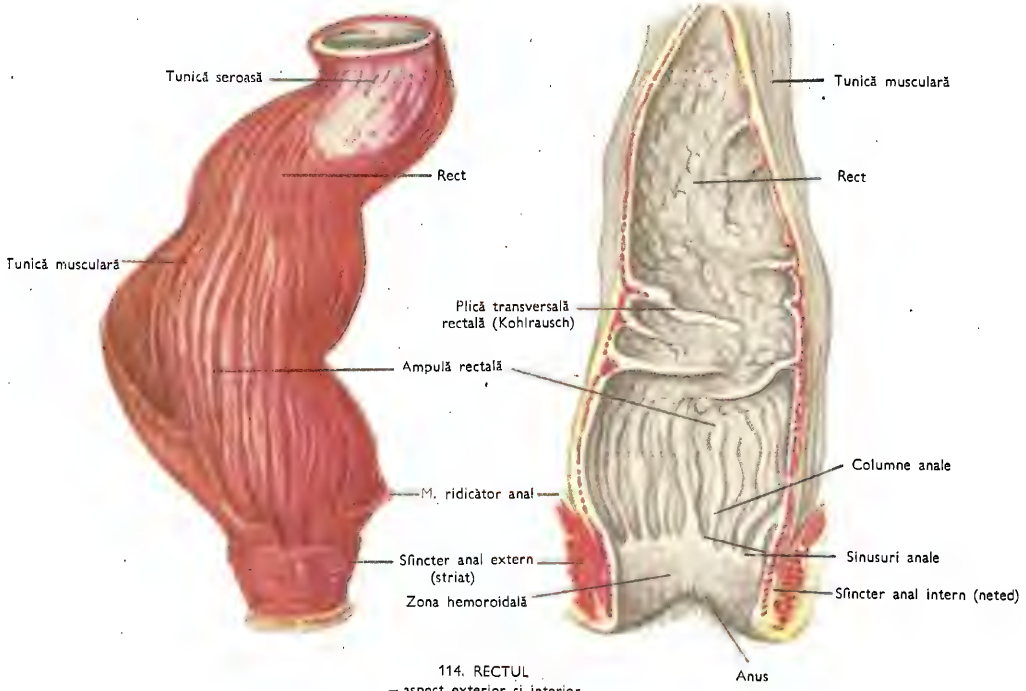

114. RECTUL
— aspect exterior și interior —

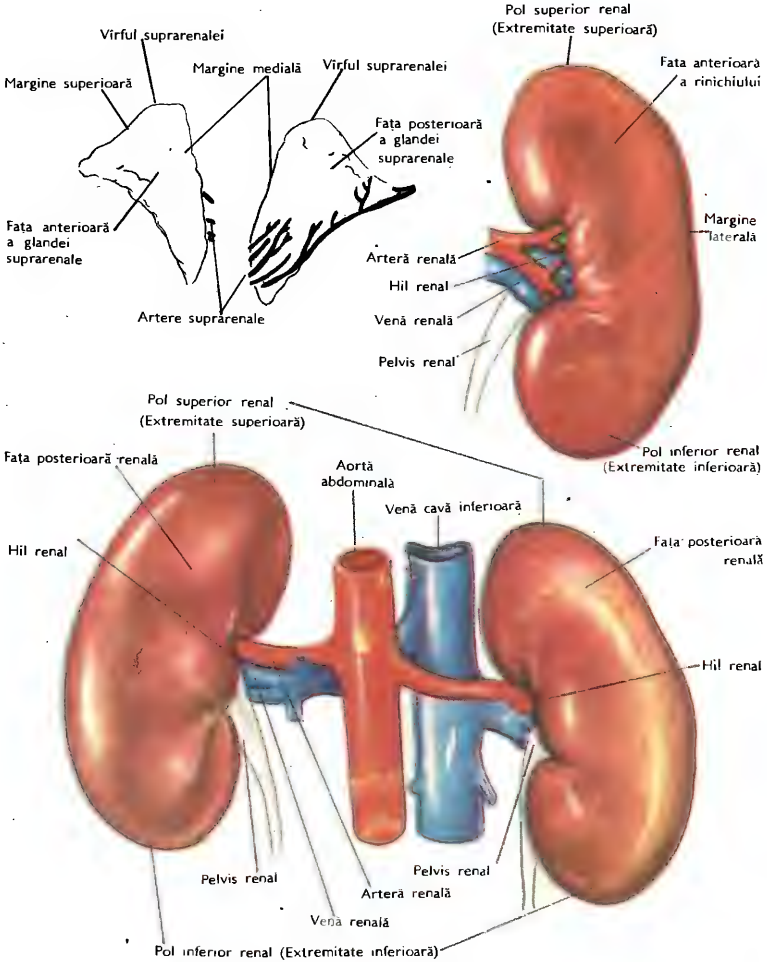

115. RINICHIUL ŞI GLANDA SUPRARENALĂ
— anterior şi posterior —

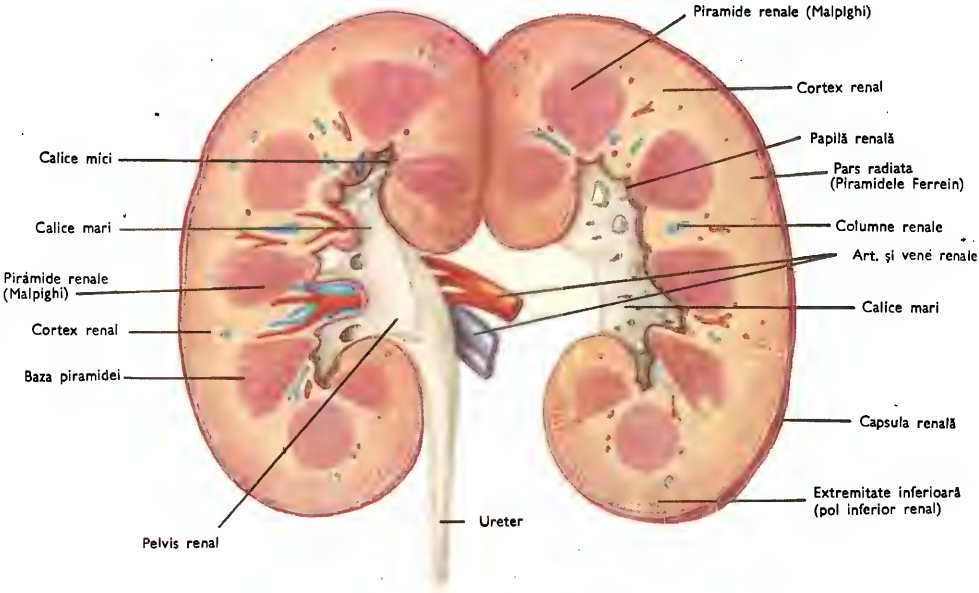

116. SECȚIUNE LONGITUDINALĂ PRIN RINICHI

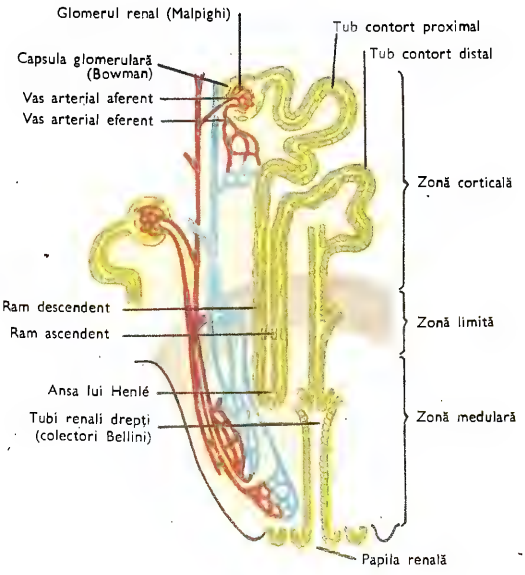
Glomerul renal (Malpighi)
Tub contort proximal
Tub contort distal
Capsula glomerulară (Bowman)
Vas arterial aferent
Vas arterial eferent
Zonă corticală
Ram descendent
Ram ascendent
Zonă limită
Ansa lui Henlé
Tubi renali drepți (colectori Bellini)
Zonă medulară
Papila renală

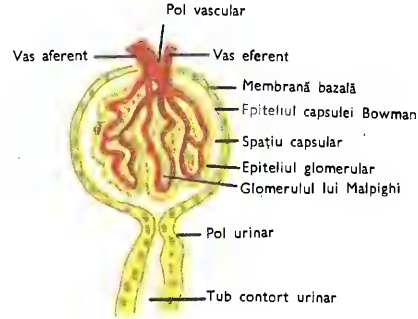
Pol vascular
Vas aferent
Vas eferent
Membrană bazală
Epiteliul capsulei Bowman
Spațiu capsular
Epiteliul glomerular
Glomerulul lui Malpighi
Pol urinar
Tub contort urinar

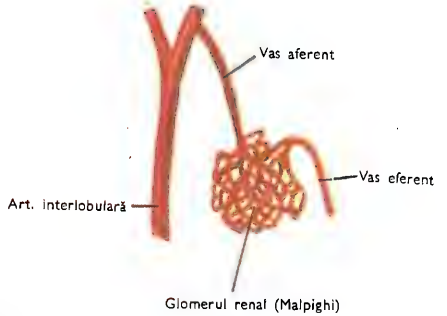
Vas aferent
Vas eferent
Art. interlobulară
Glomerul renal (Malpighi)

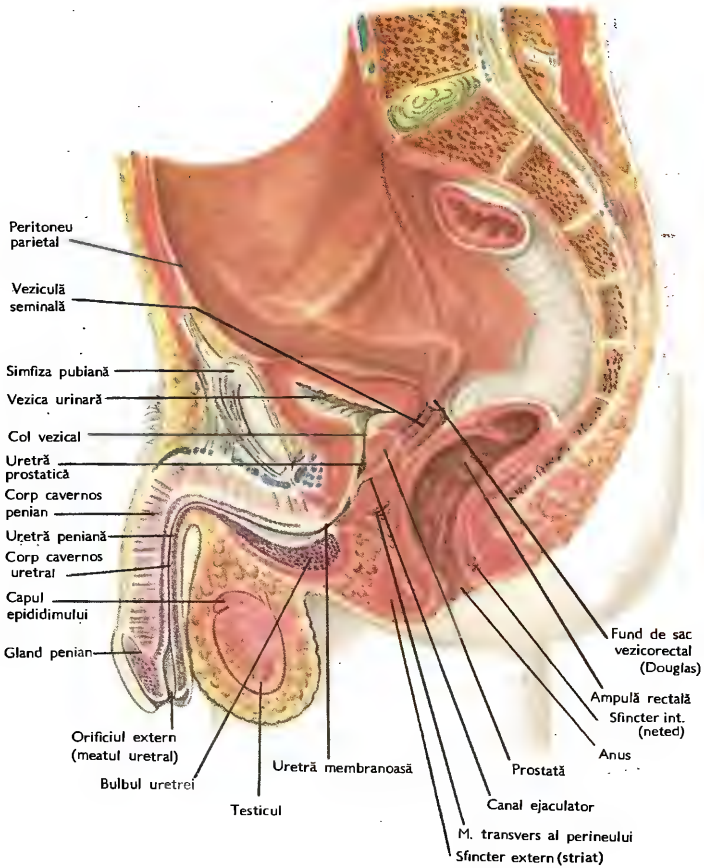

118. SECȚIUNE SAGITALĂ MEDIANĂ PRIN PELVIS LA BĂRBAT

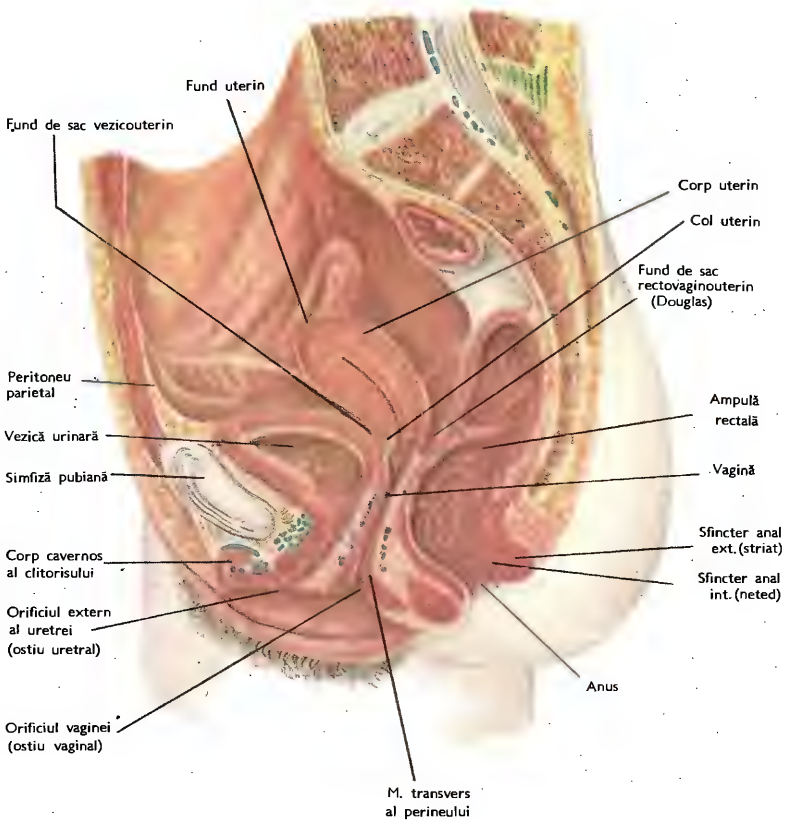

119. SECȚIUNE SAGITALĂ MEDIANĂ PRIN PELVIS LA FEMEIE

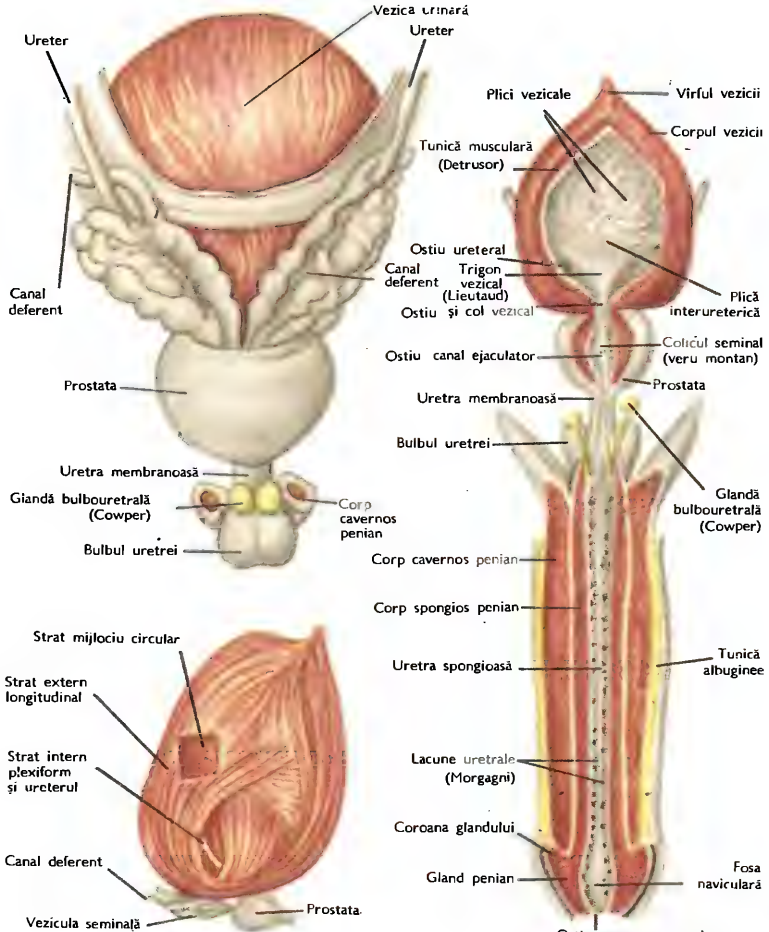

120. URETRA LA BĂRBAT, VEZICA URINARĂ, PROSTATA ŞI MUSCULATURA VEZICII

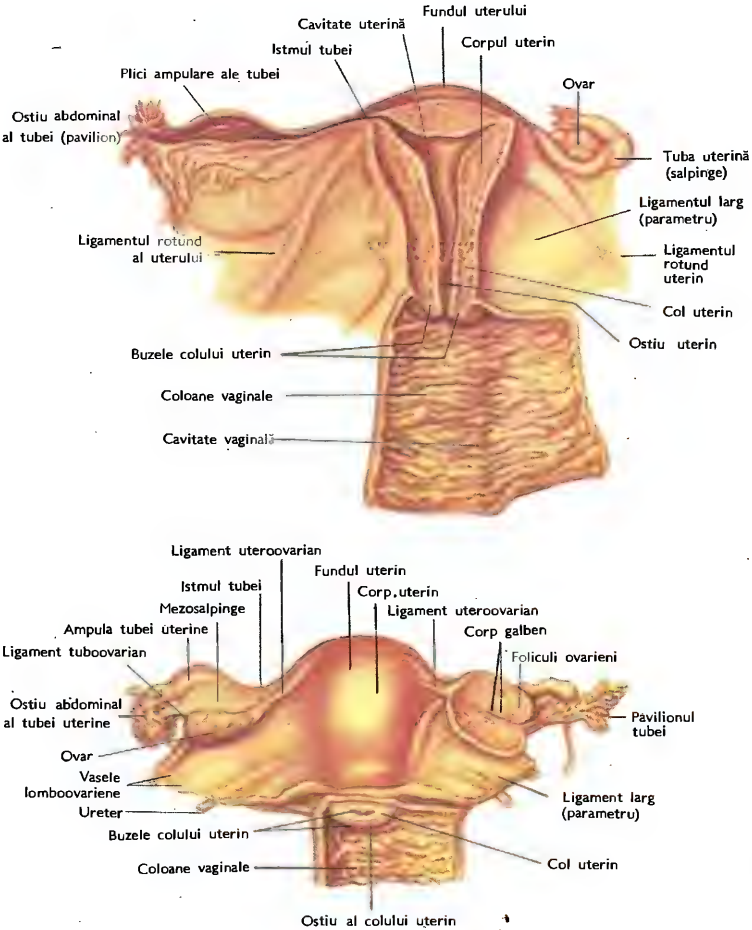

121. UTERUL ŞI ANEXELE
— anterior şi posterior —

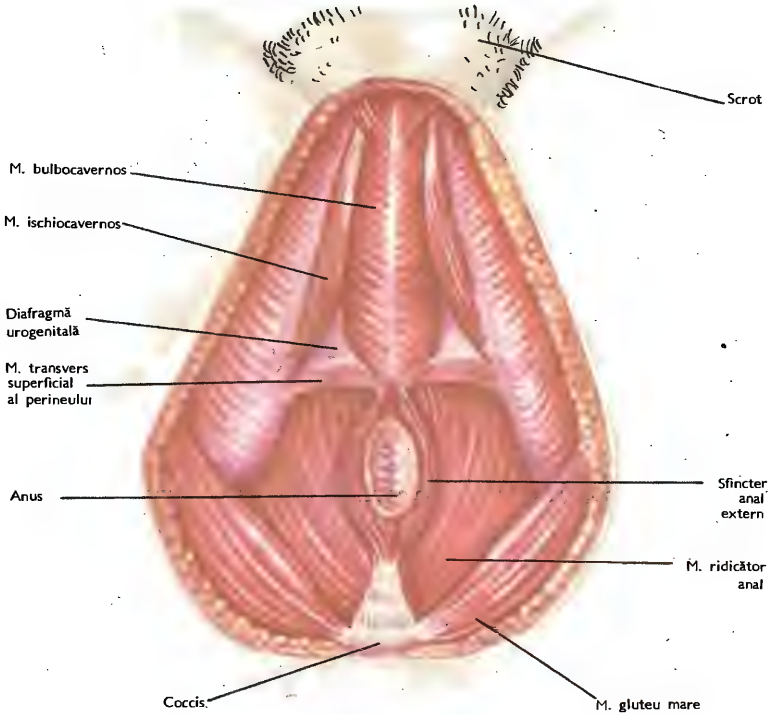

122. REGIUNEA PERINEALĂ LA BĂRBAT

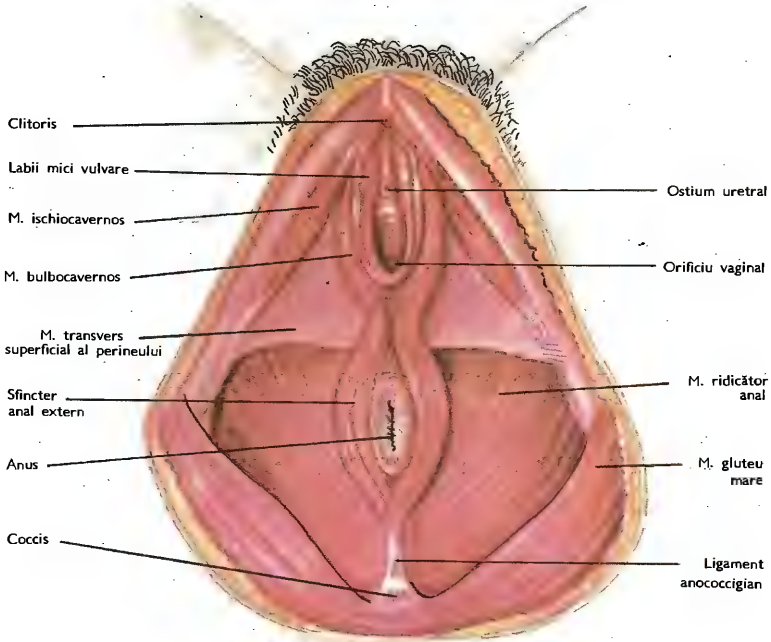

123. REGIUNEA PERINEALĂ LA FEMEIE

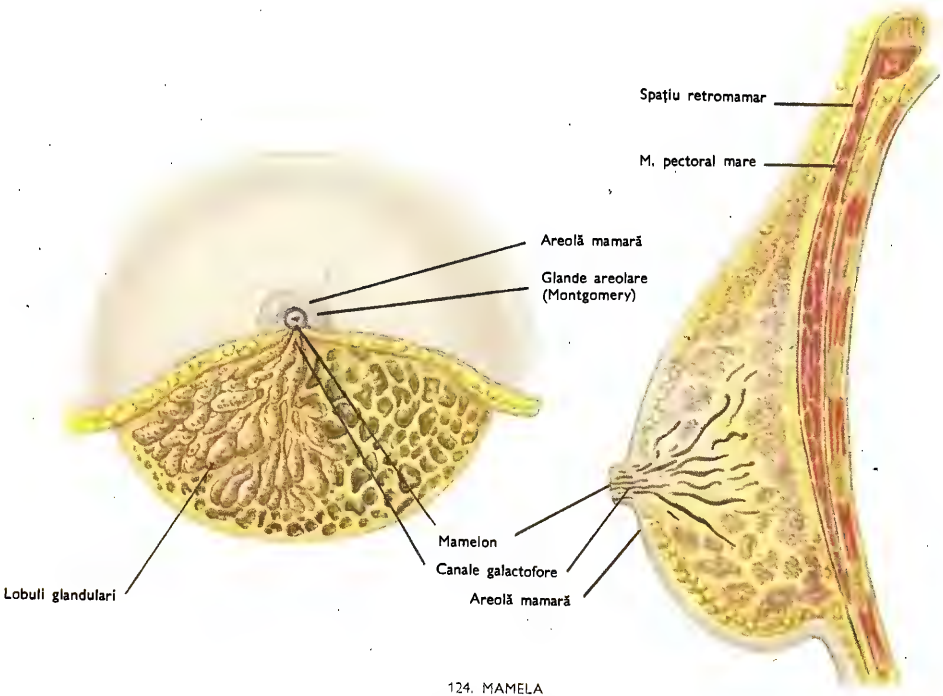

124. MAMELA
— aspect exterior și secțiune —

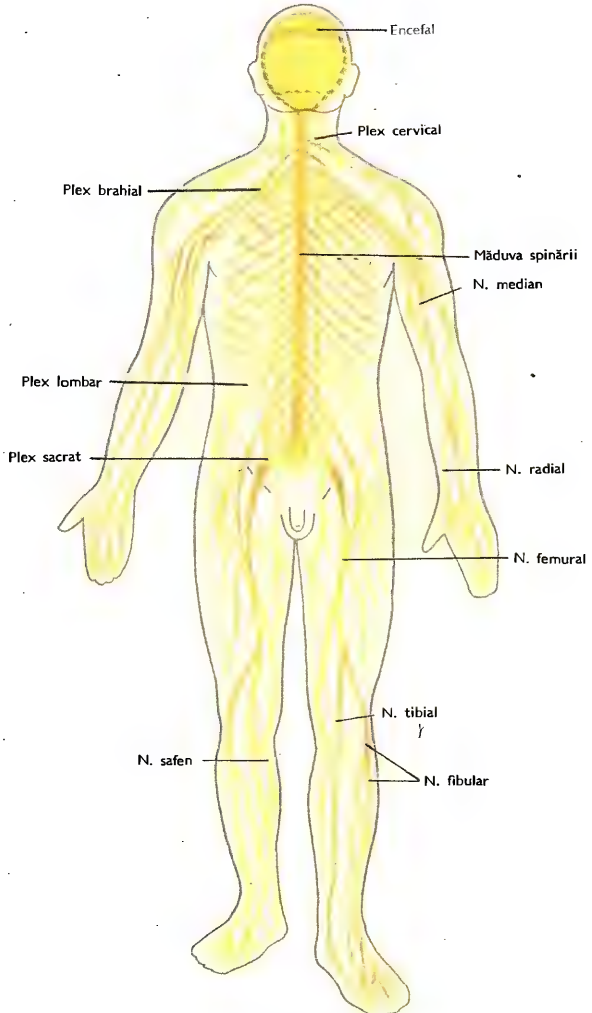

125. SISTEMUL NERVOS
– vedere de ansamblu –

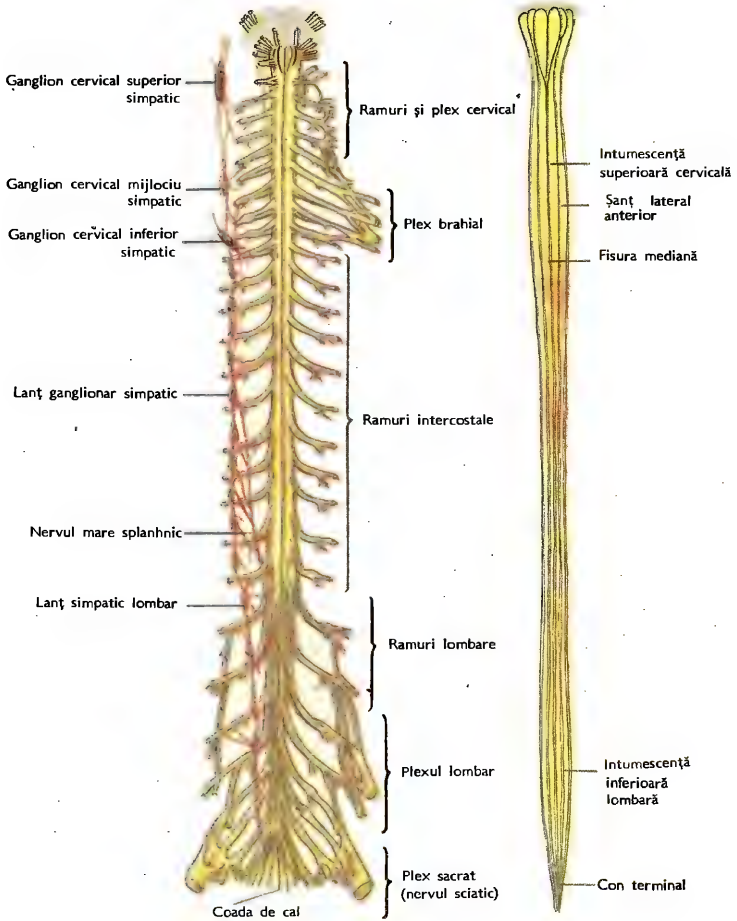

126. MĂDUVA SPINĂRII

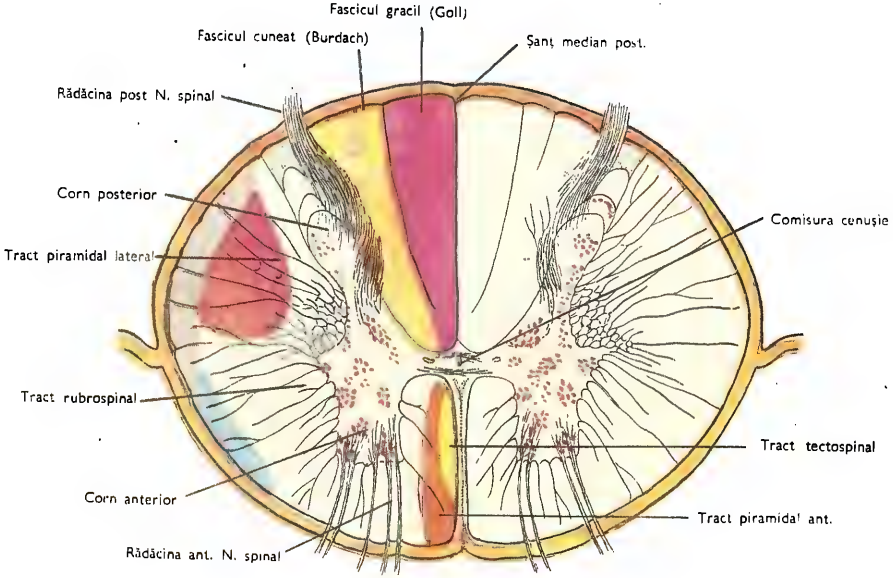

127. SECȚIUNE ÎN MĂDUVĂ

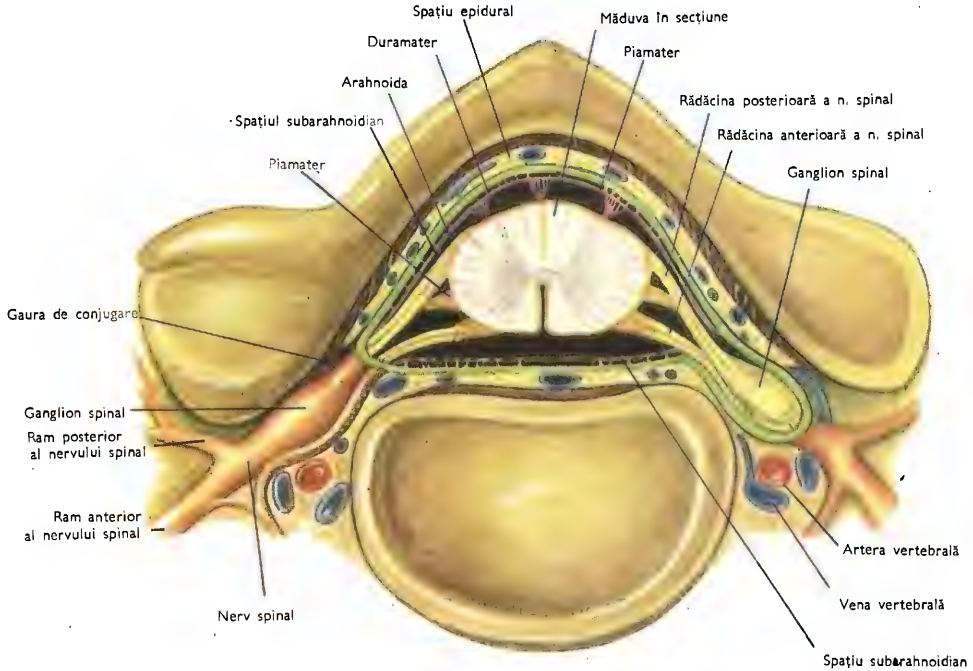

126. SECȚIUNE TRANSVERSALĂ PRIN CANALUL RAHIDIAN

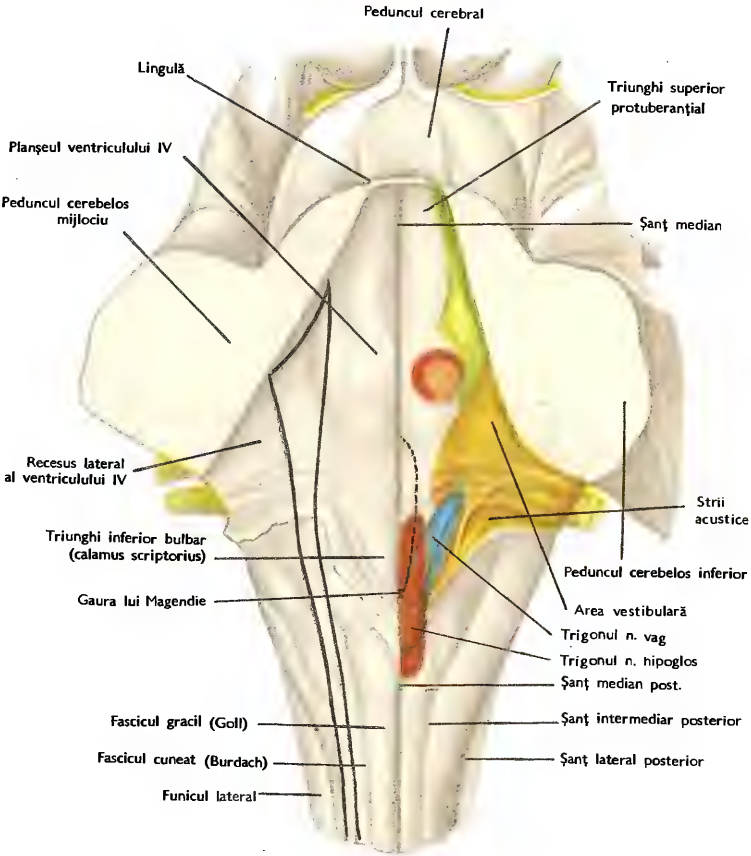

129. PLANȘEUL VENTRICULUI IV
— fosa romboidă —

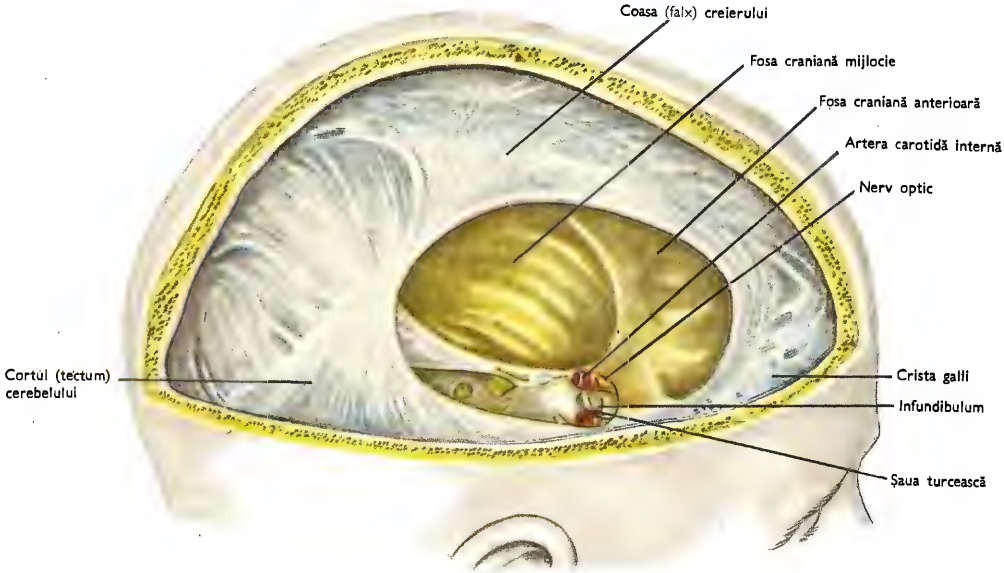

130. LOJILE CRANIENE

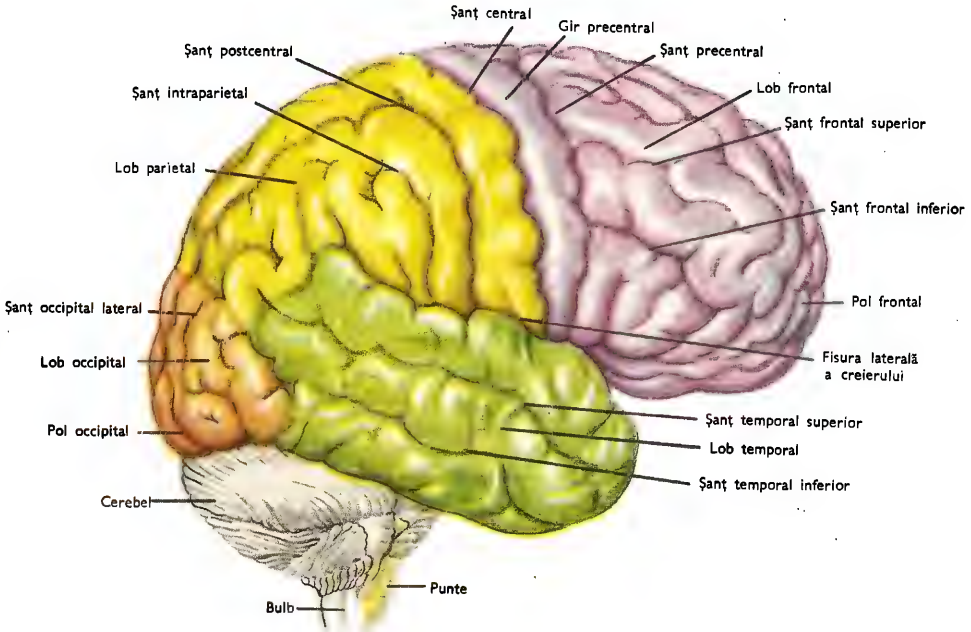
Șanț central
Gir precentral
Șanț postcentral
Șanț precentral
Șanț intraparietal
Lob frontal
Șanț frontal superior
Lob parietal
Șanț frontal inferior
Șanț occipital lateral
Pol frontal
Lob occipital
Fisura laterală a creierului
Pol occipital
Șanț temporal superior
Lob temporal
Șanț temporal inferior
Cerebel
Punte
Bulb

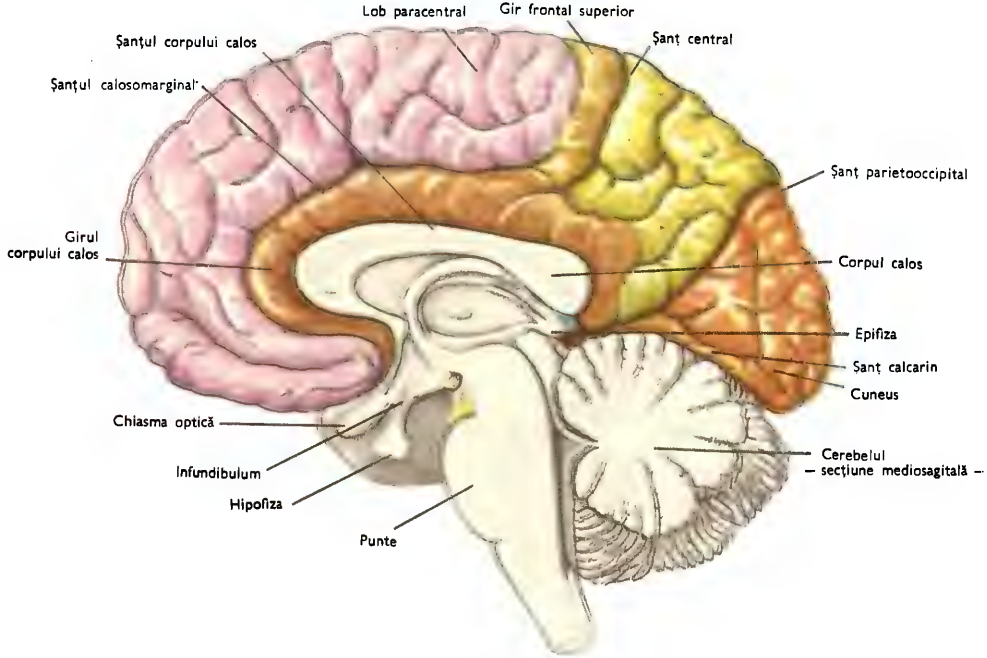

132. ENCEFALUL
— fata medială —

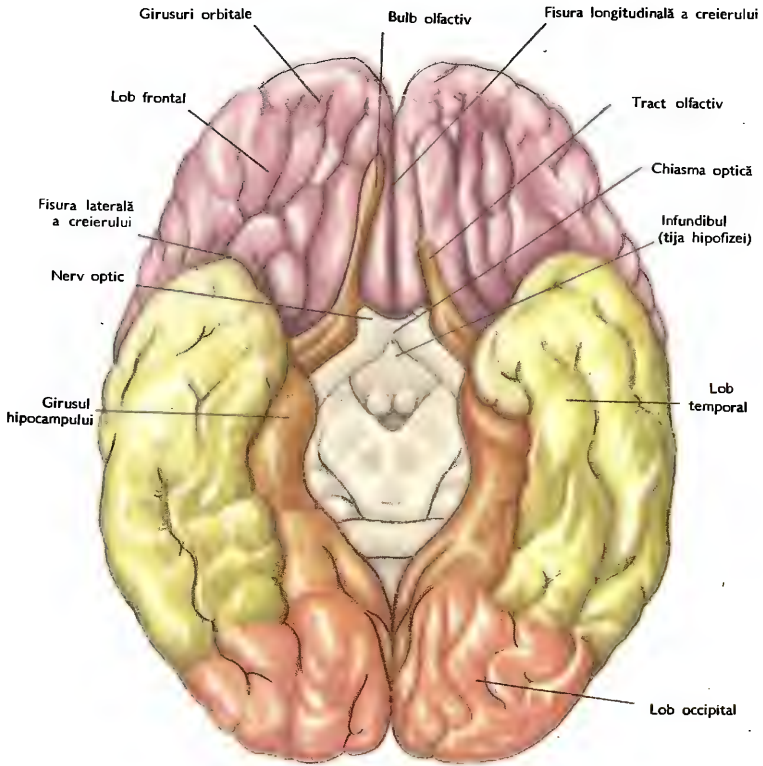

133. ENCEFALUL
— fața inferioară —

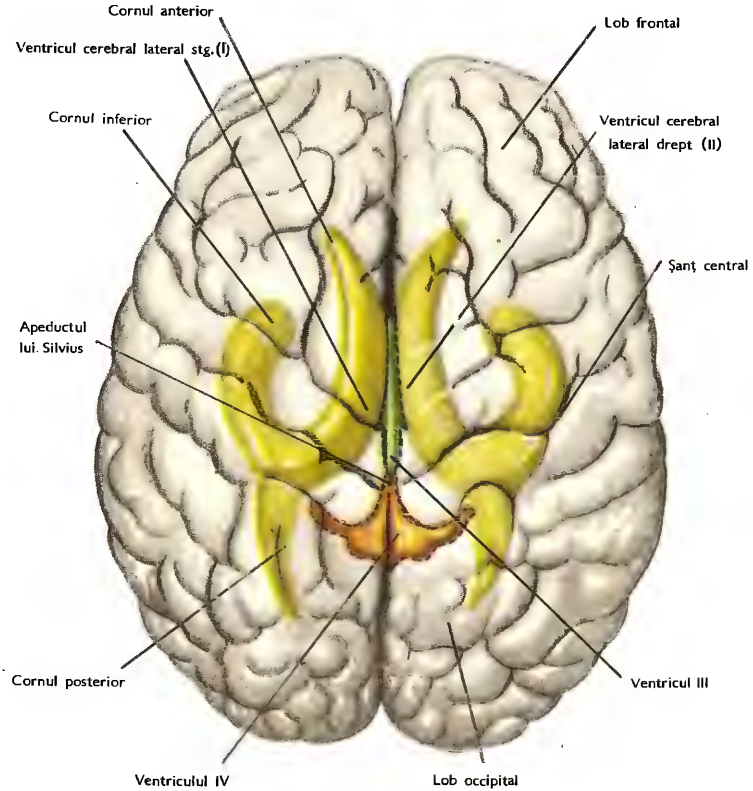

134. VENTRICULII CEREBRALI

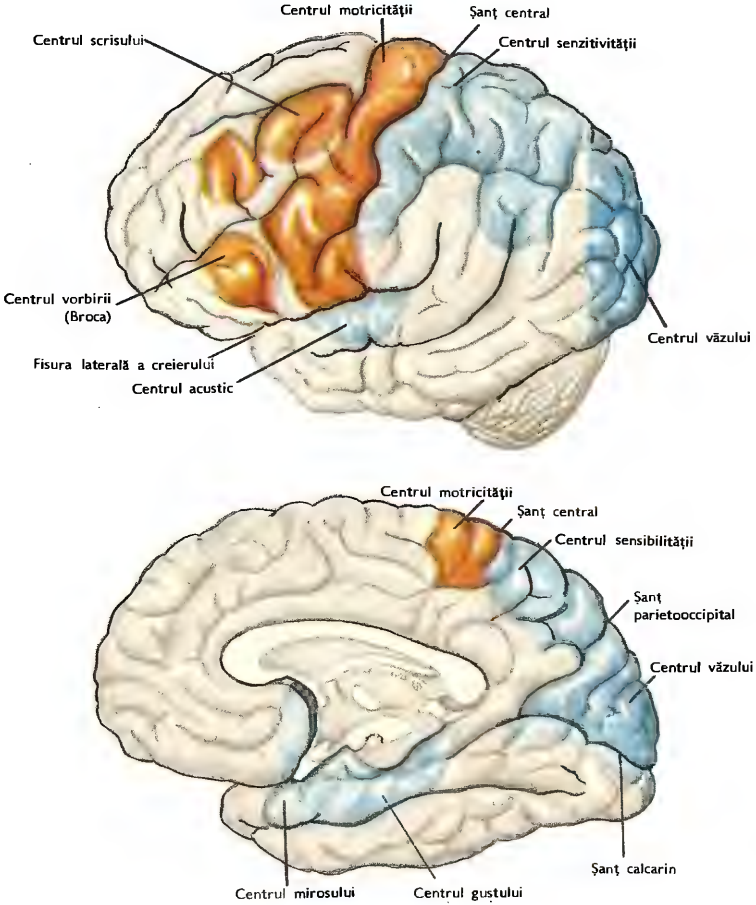

135. LOCALIZĂRI PE SCOARȚA CEREBRALĂ

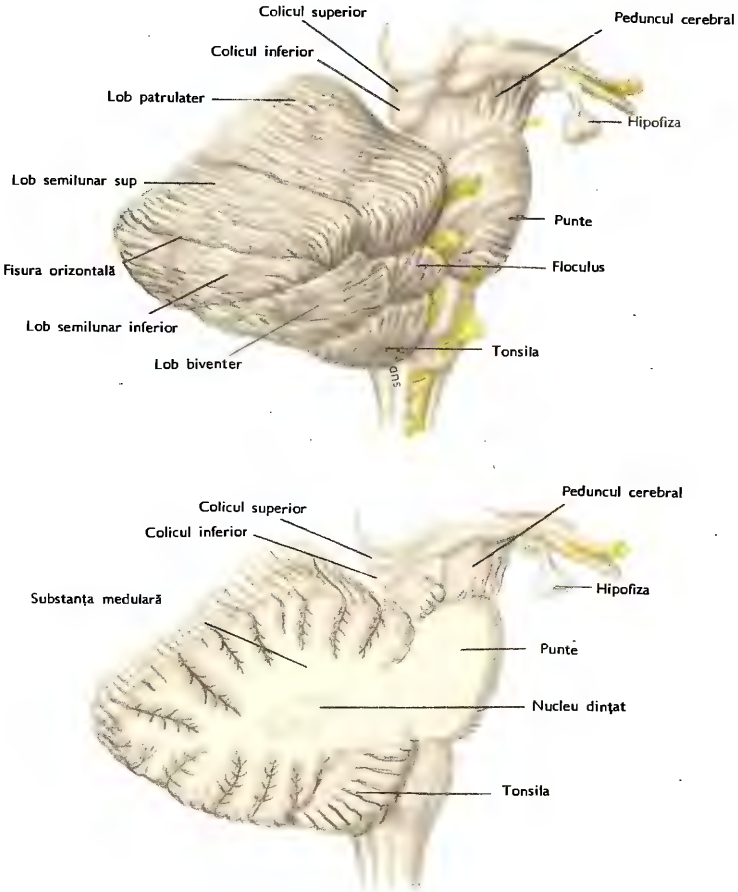

136. CEREBELUL

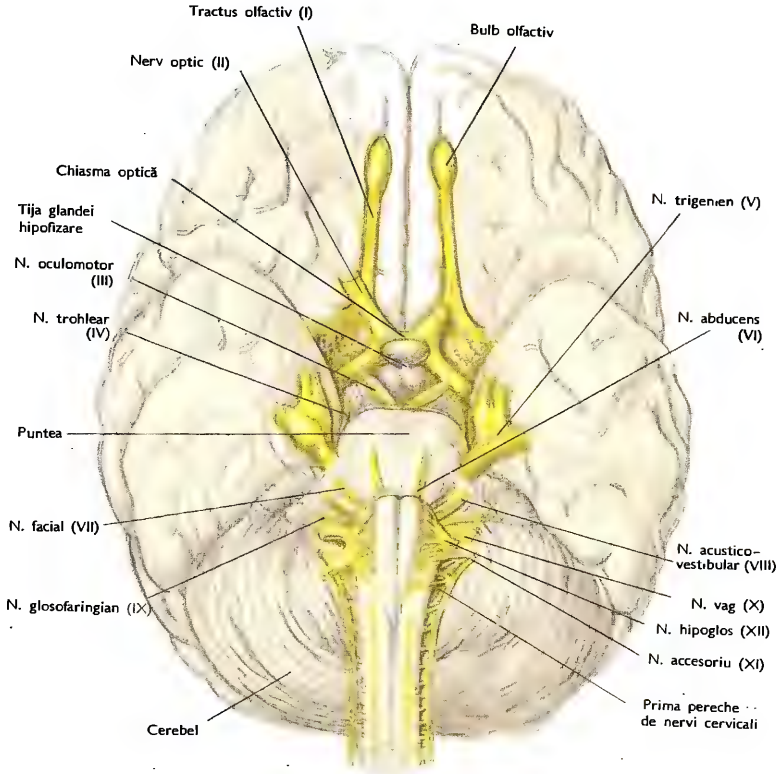

137. NERVII CRANIENI

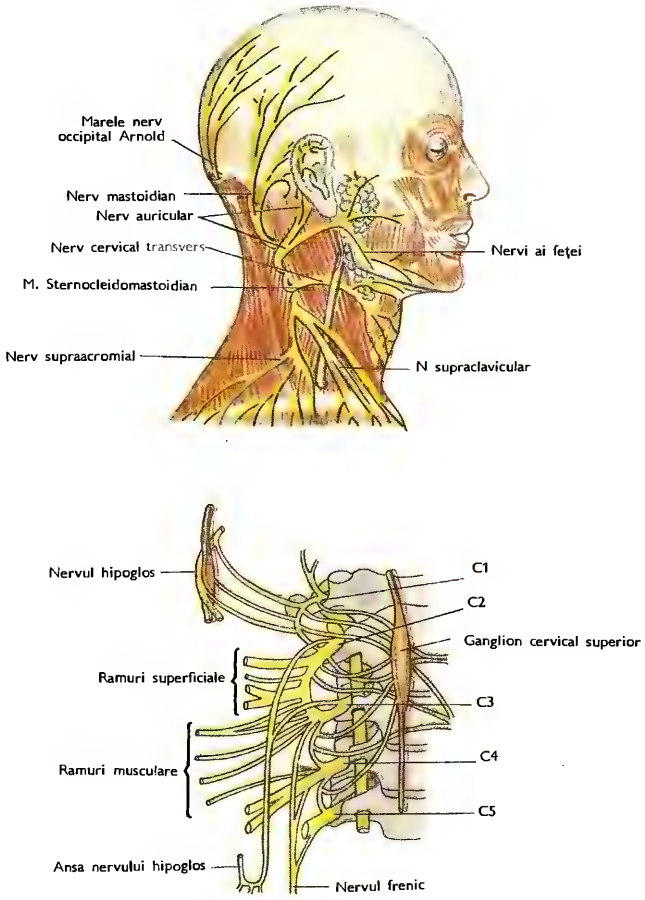

138. PLEXUL CERVICAL

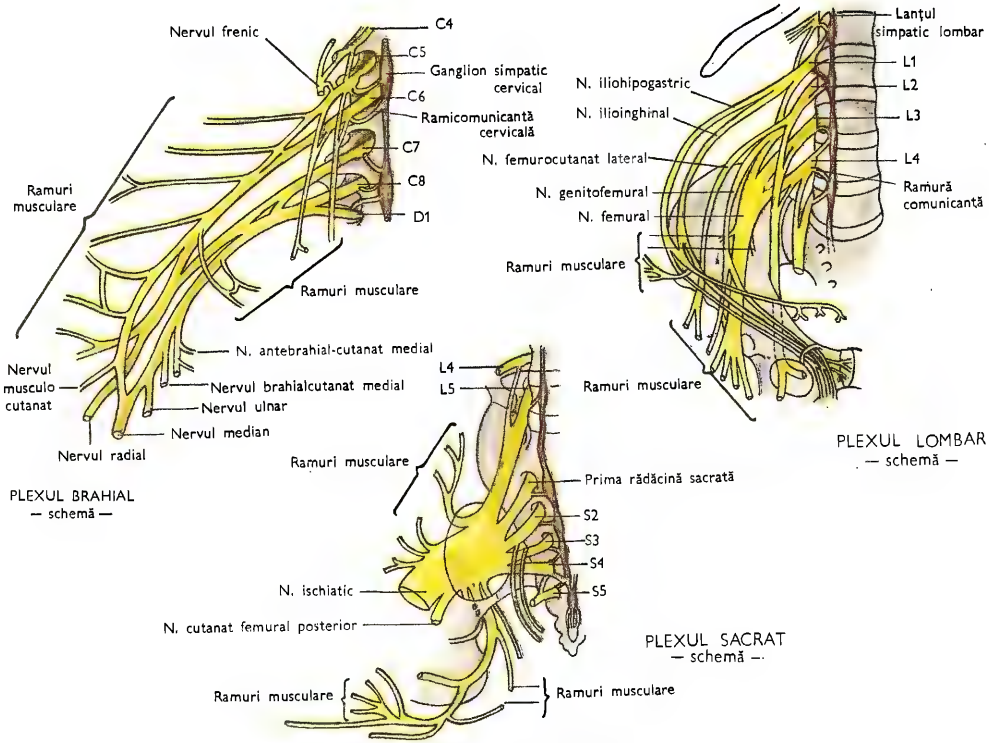

139. PLEXUL BRAHIAL, PLEXUL LOMBAR
PLEXUL SACRAT

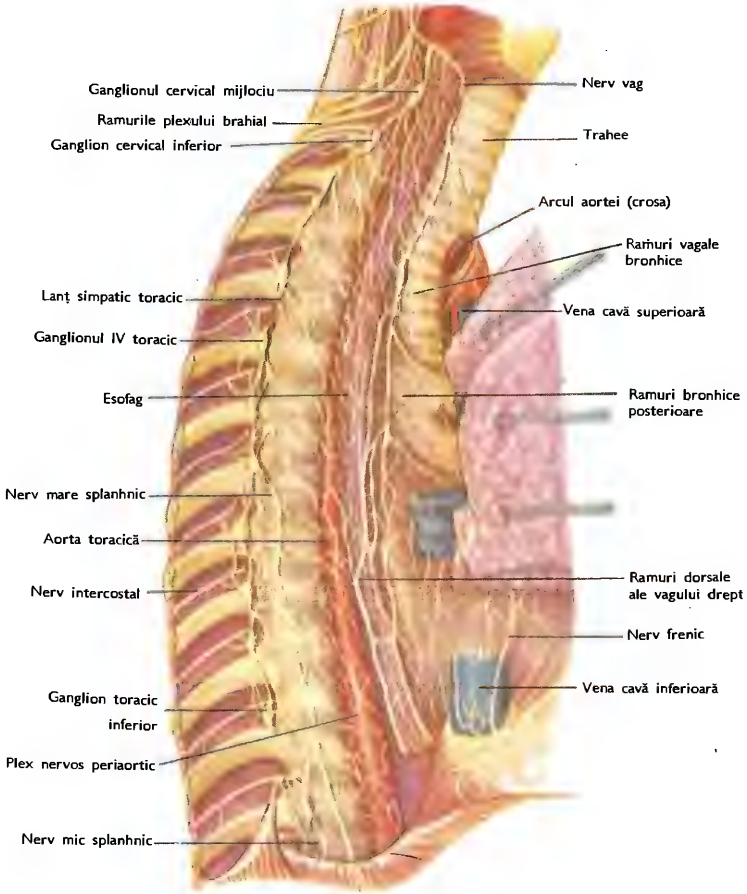

140. SISTEMUL NERVOS VEGETATIV
– simpatic și parasimpatic –

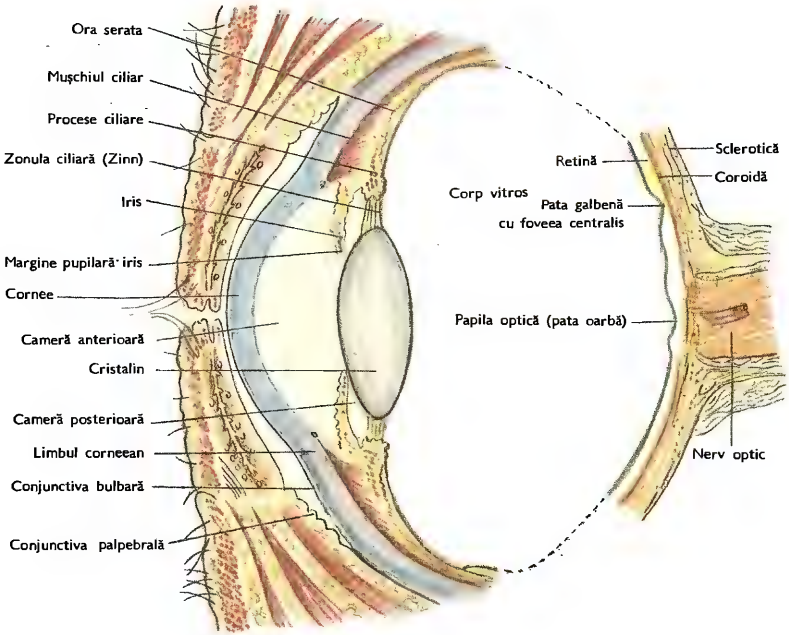

141. TUNICILE GLOBULUI OCULAR

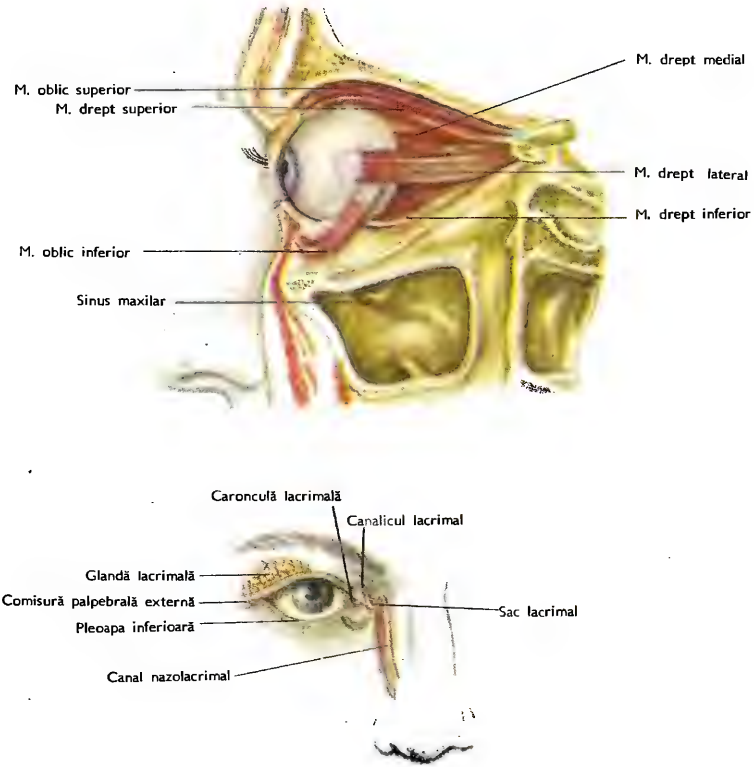

142. MUȘCHII GLOBULUI OCULAR
ȘI APARATUL LACRIMAL

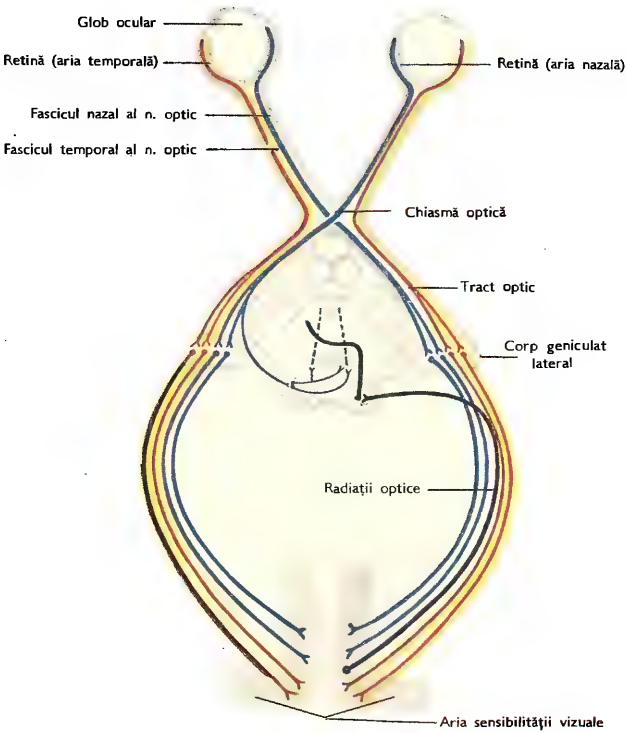

143. CĂILE OPTICE

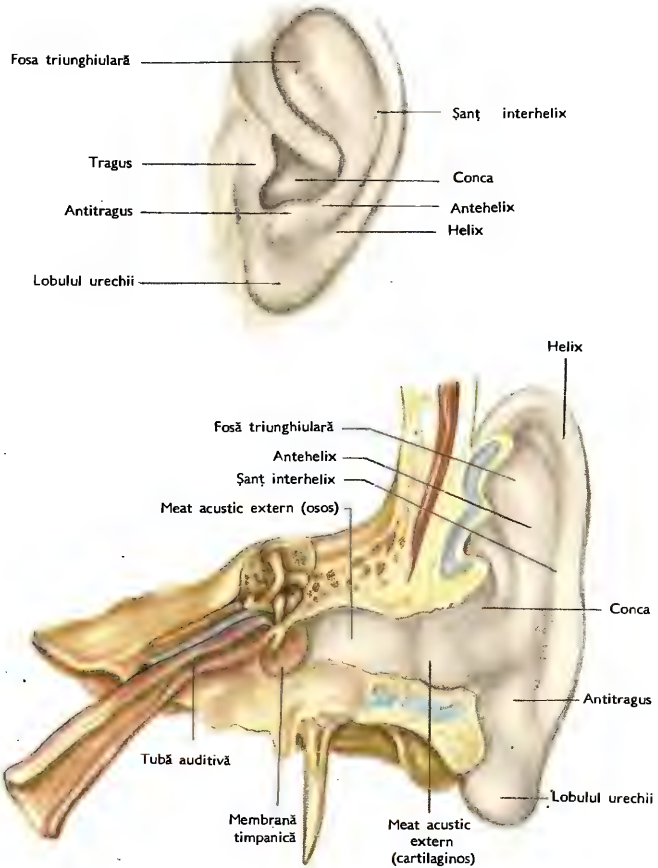

144. URECHEA EXTERNĂ

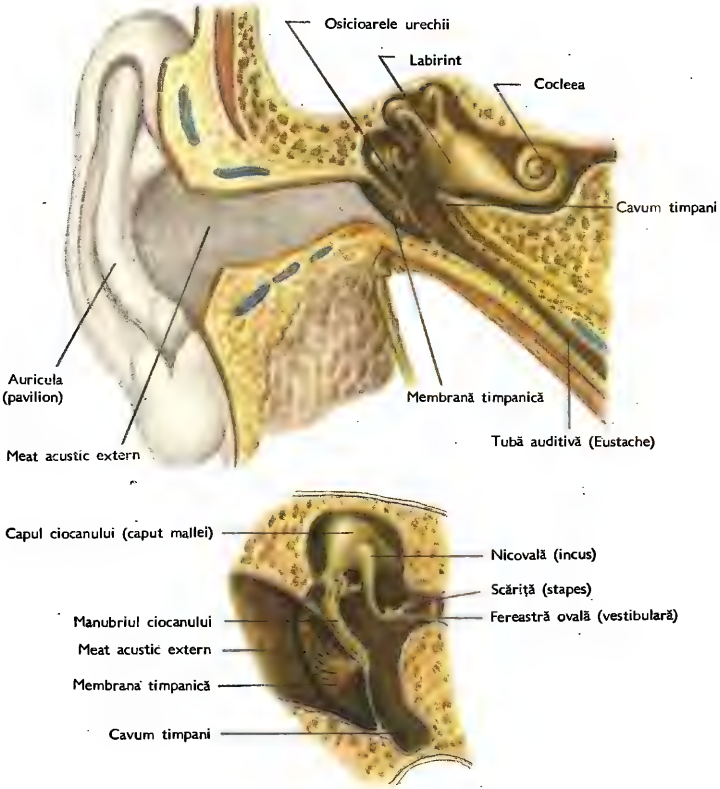

145. URECHEA MIJLOCIE

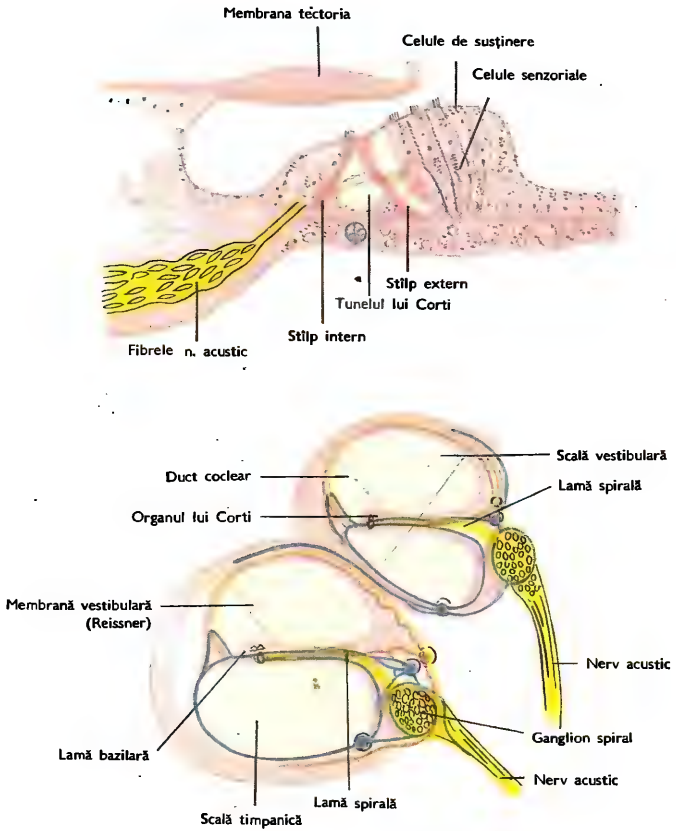

146. URECHEA INTERNĂ, ORGANUL LUI CORTI ȘI SECȚIUNE PRIN MELC

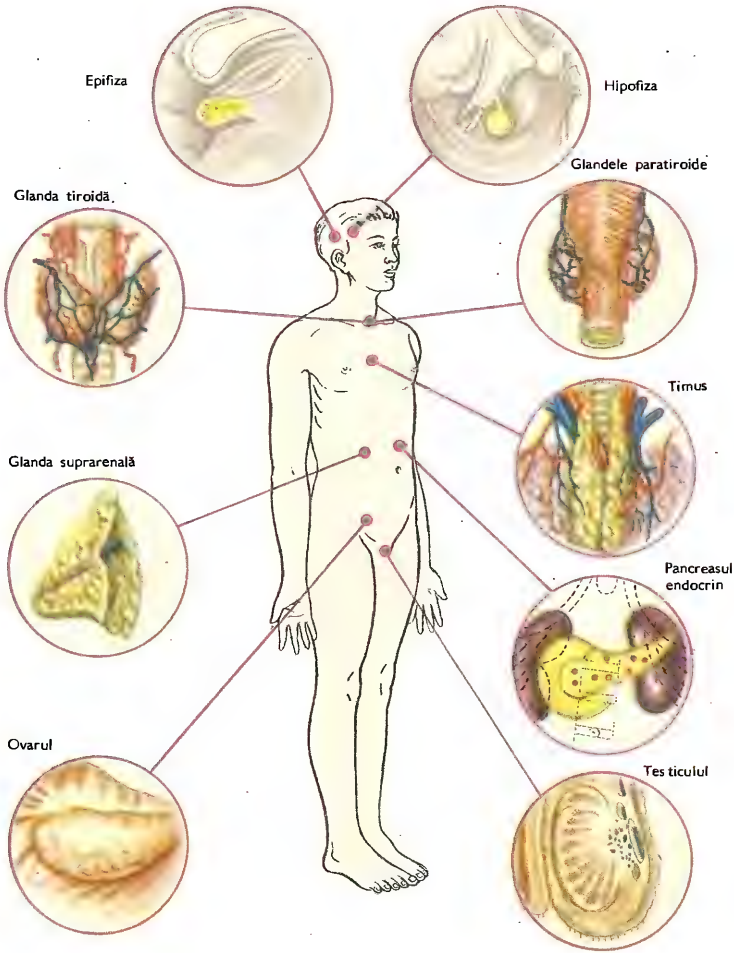

147. SITUS ENDOCRIN

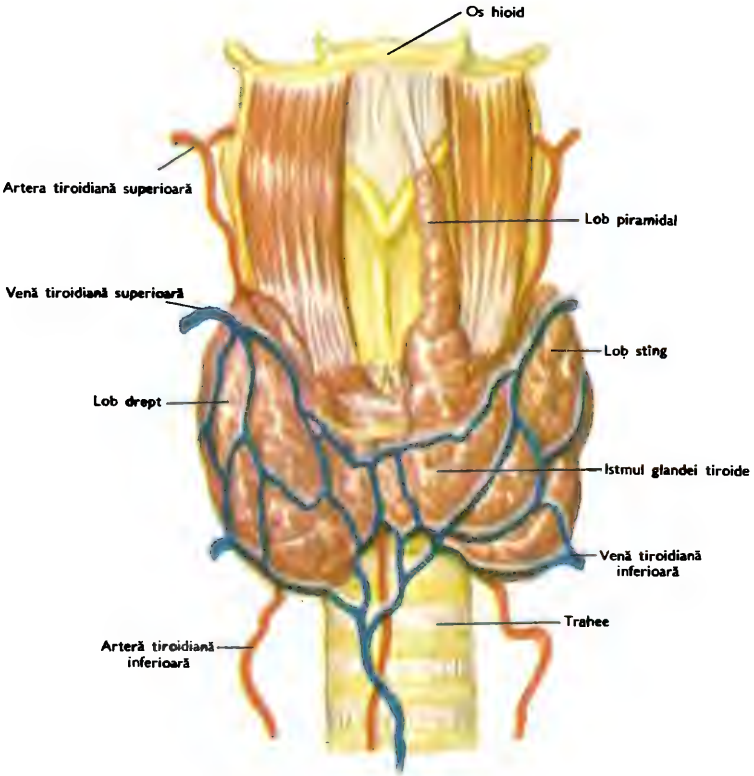

148. GLANDA TIROIDĂ

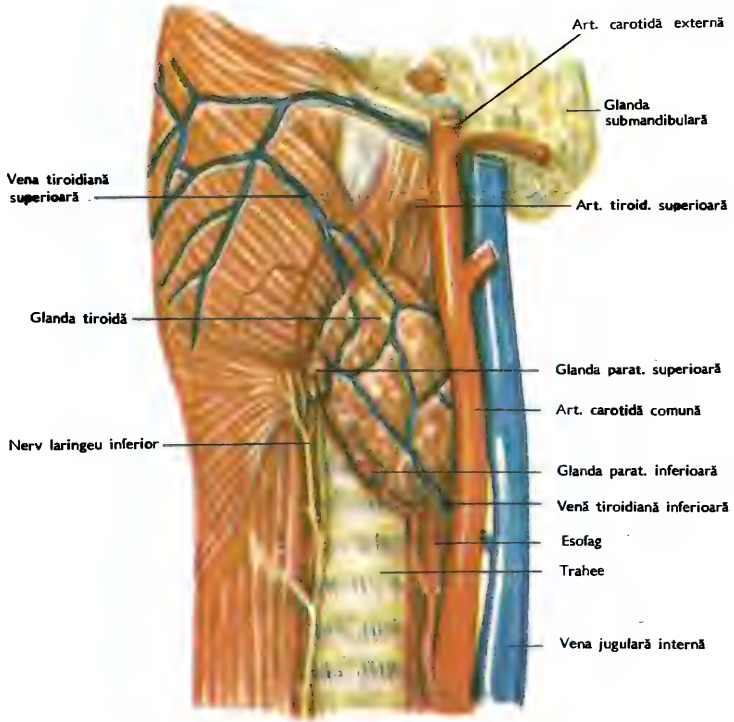

149. GLANDELE PARATIROIDE

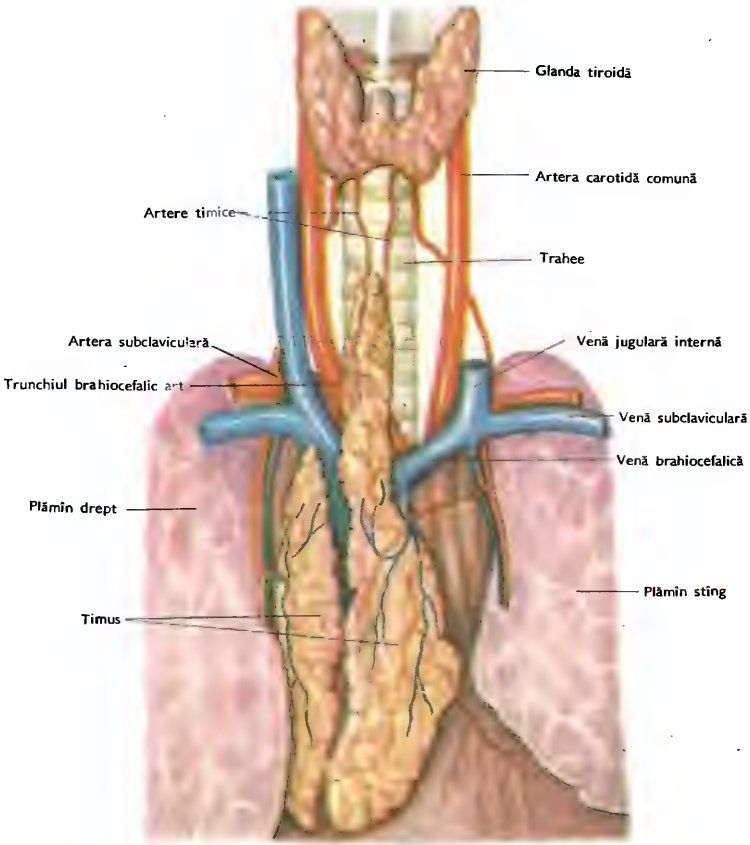
Glanda tiroidă
Artera carotidă comună
Artere timice
Trahee
Artera subclaviculară
Venă jugulară internă
Trunchiul brahiocefalic art
Venă subclaviculară
Venă brahiocefalică
Plămîn drept
Plămîn stîng
Timus

150. TIMUSUL

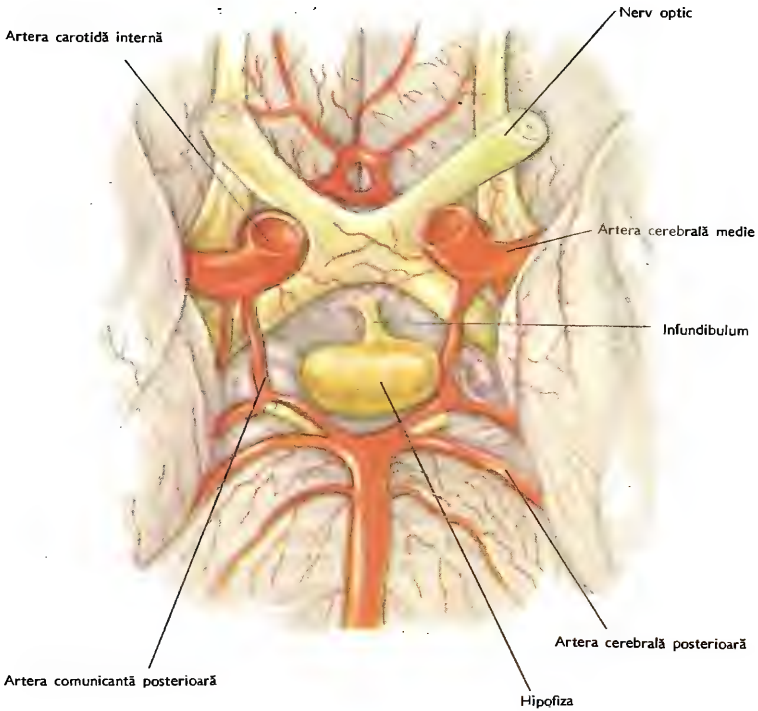

151. HIPOFIZA

CUPRINS

Cuvint inainte 3
Osteologie 5
Artrologie 8
Miologie 10
Angiologie 15
Aparatul respirator 19
Aparatul digestiv 23
Aparatul urinar şi aparatul genital 31
Sistemul nervos şi sistemul endocrin 35

TABLE DE MATIÈRES

Préface 3
Ostéologie 5
Arthrologie 8
Myologie 10
Angiologie 15
Appareil respiratoire 19
Appareil digestif 23
Appareil génito-urinoire 31
Système nerveux et système endocrinien 35

INDICE

Prólogo 3
Osteología 5
Artrología 8
Miología 10
Angiología 15
El aparato respiratorio 19
El aparato digestivo 23
El aparato urinario y el aparato genital 31
El sistema nervioso y el sistema endocrino 35

CONTENTS

Foreword 3
Osteology 5
Arthrology 8
Myology 10
Angiology 15
Respiratory system 19
Digestive system 23
Urinary system and genital system 31
Nervous system and endocrine system 35

СОДЕРЖАНИЕ

Предисловие 3
Остеология 5
Артрология 8
Миология 10
Анчиология 15
Дыхательный аппарат 19
Пищеварительный аппарат 23
Мочеиспускательная система и половый аппарат . . 31
Нервная система и эндокринологическая система . . 35

INHALTSVERZEICHNIS

Vorwort 3
Osteologie 5
Arthrologie 8
Myologie 10
Angiologie 15
Atmungsorgane 19
Verdauungsorgane 23
Harnorgane. Geschlechtsorgane 31
Nervensystem und endokrine Drüsen 35

©RedAbris 2013

Coli de tipar: 12,5. Format: 16/70×100. Bun de tipar: 22.02.1982. Nr. plan. 6403. Ediția: 1982.

Tiparul executat sub comanda nr. 403,
la Întreprinderea Poligrafică „Crișana",
Oradea, str. Moscovei nr. 5.
Republica Socialistă România

©RetroArhiva 2013

EDITURA DIDACTICĂ ŞI PEDAGOGICĂ, BUCUREŞTI

Lei 53

©RaduAbane 2013